

# Evaluation of Success Rate and Complication after Catheter Directed Thrombolysis in Acute Deep Vein Thrombosis of Iliofemoral Vein

\*Hemmati H (MD)<sup>1</sup>- Moayeri far M (MD)<sup>2</sup>- Rafiee E (MS)<sup>1</sup>- Jafaryparvar Z (MSc)<sup>1</sup>- Hemmati G (Pharm D)<sup>3</sup>

\*Corresponding Address: Razi Clinical Research Development Unit, Guilan University of medical Sciences, Rasht, Iran.

Email: [Gil.vascular@yahoo.com](mailto:Gil.vascular@yahoo.com)

Received: 04/Feb/2019 Revised: 05/May/2019 Accepted: 07/Jul/2019

## Abstract

**Introduction:** Considering the different treatment methods and their controversial efficacy and the importance of proper treatment with decreasing complications and costs for patients with acute Iliofemoral DVT, this study aimed to assess the success rate and complications of catheter-directed thrombolysis in patients with acute Iliofemoral DVT, referred to Razi Hospital in Rasht, 2017-2018.

**Objective:** To evaluate the Success Rate and Complication after Catheter Directed Thrombolysis in Acute Deep Vein Thrombosis of Iliofemoral Vein

**Materials and Methods:** This case-series study was performed on the patients with acute Iliofemoral DVT underwent catheter-directed thrombolysis referred to Razi Hospital in Rasht, 2017-2018. All patients diagnosed with acute Iliofemoral DVT on the basis of color Doppler ultrasonography and venography were candidates for treatment. Patients with concomitant illnesses, such as diabetes mellitus, hypertension, underlying conditions such as malignancy and any other illnesses other than DVT, were excluded. The variables studied in this study were collected using a questionnaire.

**Results:** In this study, 20 patients with acute Iliofemoral DVT younger than 60-year-old with the onset of symptoms less than 2 weeks were studied. The mean age of the subjects was  $39.15 \pm 12.07$  years, 11 (55%) cases were male and the rest were female. 13 cases were affected by acute left Iliofemoral DVT. AS for initial symptoms, the highest frequency (65%) was related to pain, swelling, and tenderness. The results of the study showed that there was a 100% success rate, and none of the patients in the follow-up period of 6 months showed restenosis.

**Conclusion:** Based on this study and comparison to other authors' recommendations, it seems that the success rate in catheter-directed thrombolysis in patients with acute Iliofemoral DVT was 100%. There were no complications in 75% of the patients. The most reported complication was pain and there was no statistically significant relationship between the complications of the patients during the treatment, the duration of admission and age and sex.

**Conflict of interest: non declared**

**Key words:** Catheterization\ Plethysmography, Impedance\ Thrombosis\ Ultrasonography, Doppler, Color\ Venous Thrombosis

Journal of Guilan University of Medical Sciences\ Volume 28, Issue 3, (No 111), Pages: 56-64

**Please cite this article as:** Hemmati H, Moayeri far M, Rafiee E, Jafaryparvar Z, Hemmati G. Evaluation of Success Rate and Complication after Catheter Directed Thrombolysis in Acute Deep Vein Thrombosis of Iliofemoral Vein. J of Guilan University of Med Sci 2019; 28(3):56-64. [Text in Persian]

1. Razi Clinical Research Development Unit, Guilan University of medical Sciences, Rasht, Iran.

2. Lung Inflammatory Diseases Research Center, Guilan University of medical Sciences, Rasht, Iran

3. Department of Pharmacology, School of Medicine, Guilan University of Medical Sciences, Rasht, Iran.

## Extended Abstract

**Introduction:** Deep Venous Thrombosis (DVT) is a common disease that results from the formation and development of multiple clots inside the deep veins of the lower extremities (1,2). Treatment of deep vein thrombosis remains a challenge. In general, treatment of iliofemoral DVT, in addition to traditional anti-coagulant methods, nowadays involves many measures that remove the acute clot from the deep veins. Studies have shown that the use of anticoagulant therapy alone does not completely resolve clots, and leads to chronic venous dysfunction in patients with DVT. Systemic thrombolytic drugs have also been banned because of the high risk of bleeding and inadequate blood clotting, so CDT (Catheter-Directed Thrombolysis) was developed to resolve thrombosis in patients with DVT (5-8).

**Objective:** This study aimed to assess the success rate and complications of catheter-directed thrombolysis in patients with acute Iliofemoral Deep Venous Thrombosis, referred to Razi Educational Remedial Research Center as the only governmental Vascular and Endovascular Surgery center in Guilan Province, Rasht, North of Iran in 2017-2018.

**Materials and Methods:** This case-series study was performed on patients with acute Iliofemoral DVT, who underwent catheter-directed thrombolysis and referred to Razi Hospital in Rasht, 2017-2018. All patients diagnosed with acute Iliofemoral DVT on the basis of color Doppler ultrasonography and venography were candidates for treatment. Patients with concomitant illnesses, such as diabetes mellitus, hypertension, underlying conditions such as malignancy and any illness other than DVT, were excluded. For all patients, abdominal, hip and chest CT scans were done to determine the extent of pelvic thrombosis, the presence of intravenous IVC or asymptomatic pulmonary embolism as well as to rule out intracranial lesions that may result in bleeding with thrombolysis and anti-coagulants. To perform the CDT, the affected popliteal vein was catheterized with ultrasound in prone position, and after crossing the hydrophilic guidewire into the IVC (Inferior Vena Cava), a side-hole infusion catheter (Macnamara from ev3 company) was inserted into the femoral vein near the IVC. After intravenous hydrocortisone injection, 200,000 units of streptokinase were injected into the catheter for 20 minutes, then, 100,000 units per hour through a

catheter, followed by injection of heparin 500 units per hour for 24 to 72 hours, followed by daily venography. After confirmation of venous thrombosis, patients underwent CDT and were discharged with Rivaroxaban 15 mg every 12 hours and one week later, they were referred to the vascular surgery clinic for follow-up. The success rate of this treatment was defined as openness greater than 50% of the venous lumen and the presence of prograde blood flow. Patients were followed up for one week, two weeks after discharge, and then monthly for up to 6 months. Ultrasound was performed by a specialist to monitor valve function and venous flow. The variables studied in this study were collected using a questionnaire. All data were entered into SPSS18 software.

**Results:** In this study, 20 patients with acute Iliofemoral DVT, younger than 60-year-old with the onset of symptomless than 2 weeks were studied. The mean age of the subjects was  $39.15 \pm 12.07$  years, 11 (55%) cases were male and the rest were women. The mean duration of treatment was  $14.36 \pm 62.40$  hours with a median of 72 hours; the lowest was 48 hours and the maximum was 96 hours. The mean hospital stay was  $3.70 \pm 0.57$  with a median of 4 days; the minimum duration was 3 days and the maximum was 5 days. In 15 patients (75%) no complications were observed during the treatment and hospital stay. The most common complication was pain, as observed in 3 individuals. In 9 patients with left DVT and 2 patients with right DVT after thrombolysis, evidence of chronic stenosis in the iliac veins was observed in controlled venography (May-Thurner syndrome). 13 cases were affected by acute left Iliofemoral DVT. As for initial symptoms, the highest frequency (65%) was related to pain, swelling, and tenderness. The results of the study showed that there was a 100% success rate, and none of the patients in the follow-up period of 6 months exhibited restenosis.

**Conclusion:** According to the results of this study and comparison to other authors' recommendations, it seems that the success rates in catheter-directed thrombolysis in patients with acute Iliofemoral DVT were 100%. There were no complications in 75% of the patients. The most reported complication was

pain, with no statistically significant relationship between the complications of the patients during the treatment and length of hospital stay with age and sex. In many centers, there is no other drug available except streptokinase because of the lack of newer

thrombolysis drugs or economic problems. This study showed that this drug can still be used as an effective agent for thrombolysis of iliofemoral DVTs without significant complications.

## References

1. Comerota AJ, Paolini D. Treatment of acute iliofemoral deep venous thrombosis: a strategy of thrombus removal. *European journal of vascular and endovascular surgery*. 2007;33(3):351-60.
2. Vedantham S, Vesely TM, Parti N, Darcy M, Hovsepian DM, Picus D. Lower extremity venous thrombolysis with adjunctive mechanical thrombectomy. *Journal of Vascular and Interventional Radiology*. 2002;13(10):1001-8.
3. Delis KT, Bountouroglou D, Mansfield AO. Venous claudication in iliofemoral thrombosis: long-term effects on venous hemodynamics, clinical status, and quality of life. *Annals of surgery*. 2004;239(1):118.
4. Prandoni P, Lensing AW, Cogo A, Cuppini S, Villalta S, Carta M, et al. The long-term clinical course of acute deep venous thrombosis. *Annals of internal medicine*. 1996;125(1):1-7.
5. Akesson H, Brudin L, Dahlström J, Eklöf B, Ohlin P, Plate G. Venous function assessed during a 5 year period after acute ilio-femoral venous thrombosis treated with anticoagulation. *European journal of vascular surgery*. 1990;4(1):43-8.
6. Douketis JD, Crowther MA, Foster GA, Ginsberg JS. Does the location of thrombosis determine the risk of disease recurrence in patients with proximal deep vein thrombosis?\*. *The American journal of medicine*. 2001;110(7):515-9.
7. Mewissen MW, Seabrook GR, Meissner MH, Cynamon J, Labropoulos N, Haughton SH. Catheter-directed thrombolysis for lower extremity deep venous thrombosis: report of a national multicenter registry. *Radiology*. 1999;211(1):39-49.
8. Juhan C, Alimi Y, Di Mauro P, Hartung O. Surgical venous thrombectomy. *Cardiovascular Surgery*. 1999;7(6):586-90.
9. Comerota AJ. Thrombolysis for deep venous thrombosis. *J Vasc Surg*. 2012;55(2):607-611
10. Watson L, Broderick C, Armon MP. Thrombolysis for acute deep vein thrombosis. *Cochrane Database Syst Rev*. 2016;11:CD002783.
11. Liew A, Douketis J. Catheter-directed thrombolysis for extensive iliofemoral deep vein thrombosis: review of literature and ongoing trials. *Expert Rev Cardiovasc Ther*. 2016;14(2):89-200.
12. Sillesen H, Just S, Jørgensen M, Bækgaard N. Catheter directed thrombolysis for treatment of ilio-femoral deep venous thrombosis is durable, preserves venous valve function and may prevent chronic venous insufficiency. *European journal of vascular and endovascular surgery*. 2005;30(5):556-62.
13. Bækgaard N, Broholm R, Just S, Jørgensen M, Jensen LP. Long-term results using catheter-directed thrombolysis in 103 lower limbs with acute iliofemoral venous thrombosis. *European Journal of Vascular and Endovascular Surgery*. 2010;39(1):112-7.
14. Foegh P, Jensen L, Klitfod L, Broholm R, Bækgaard N. Editor's Choice—Factors Associated with Long-Term Outcome in 191 Patients with Ilio-Femoral DVT Treated With Catheter-Directed Thrombolysis. *European Journal of Vascular and Endovascular Surgery*. 2017;53(3):419-24.
15. Lin PH, Zhou W, Dardik A, Mussa F, Kougias P, Hedayati N, et al. Catheter-direct thrombolysis versus pharmacomechanical thrombectomy for treatment of symptomatic lower extremity deep venous thrombosis. *The American journal of surgery*. 2006;192(6):782-8.
16. Castaneda F, Li R, Young K, Swischuk JL, Smouse B, Brady T. Catheter-directed thrombolysis in deep venous thrombosis with use of reteplase: immediate results and complications from a pilot study. *Journal of Vascular and Interventional Radiology*. 2002;13(6):577-80.
17. Charron A, Manning N, Douketis J. Catheter-Directed Thrombolysis for Acute Deep Vein Thrombosis: Experience from a Canadian Thrombosis Referral Centre. *Am Soc Hematology*; 2017.
18. Haig Y, Enden T, Slagsvold C-E, Sandvik L, Sandset PM, Kløw NE. Determinants of early and long-term efficacy of catheter-directed thrombolysis in proximal deep vein thrombosis. *Journal of Vascular and Interventional Radiology*. 2013;24(1):17-24.

# بررسی میزان موفقیت و عوارض ترومبولیز با هدایت کننده کاتتر در بیماران حاد DVT حاد ایلئوفمورال

\* دکتر حسین همتی (MD)<sup>۱</sup> - دکتر مازیار معیری فر (MD)<sup>۲</sup> - الهه رفیعی (MS)<sup>۱</sup> - ذکویه جعفری پرور (MSc)<sup>۱</sup> - غزاله همتی (Pharm D)<sup>۳</sup>

\* نویسنده مسئول: واحد توسعه تحقیقات بالینی رازی، دانشگاه علوم پزشکی گیلان، رشت، ایران

پست الکترونیک: [Gil.vascular@yahoo.com](mailto:Gil.vascular@yahoo.com)

تاریخ دریافت مقاله: ۹۷/۱۱/۱۵ تاریخ ارسال جهت اصلاح: ۹۸/۰۲/۱۵ تاریخ پذیرش: ۹۸/۰۴/۱۶

## چکیده

**مقدمه:** ترومبوز ورید عمقی (DVT: Deep Venous Thrombosis) بیماری کمابیش شایعی است که از تشکیل و توسعه‌ی لخته در داخل سیاهرگ‌های عمقی اندام تحتانی به وجود می‌آید.

**هدف:** تعیین میزان موفقیت و عوارض ترومبولیز با گاید کاتتر در بیماران حاد ایلئوفمورال مراجعه‌کننده به مرکز آموزشی پژوهشی درمانی رازی رشت طی سال‌های ۹۶-۹۵.

**مواد و روش‌ها:** این مطالعه به صورت case series بر بیماران حاد ایلئوفمورال تحت ترومبولیز با گاید کاتتر که در طول سال ۹۶-۱۳۹۵ مرکز آموزشی پژوهشی درمانی رازی رشت مراجعه کرده بودند، انجام شد. همه بیماران که بر اساس سونوگرافی کالر داپلر، تشخیص اولیه و بر اساس ونوگرافی، تشخیص قطعی DVT ایلئوفمورال حاد برایشان گذاشته شده بود، و کمتر از ۲ هفته از آغاز نشانه‌ها آنها گذشته بود، کاندید درمان شدند. بیماران که دچار بیماری‌های زمینه‌ای مانند دیابت، فشارخون بالا، بدخیمی و هر نوع بیماری به جز DVT بودند، از مطالعه خارج شدند. اطلاعات در چک لیستی دربردارنده: سن، جنس، سمت درگیر، علائم اولیه همراه، مدت زمان روش درمانی، میزان موفقیت روش درمانی یعنی باز بودن بیش از ۵۰ درصد لومن وریدی و وجود جریان خون prograde، طول مدت بستری در بیمارستان، عوارض حین درمان، وضعیت لیز کامل و نیز بهبود علائم اولیه و نیاز به درمان بیشتر گردآوری شد. داده‌ها وارد نرم‌افزار spss 18 شده و به کمک آزمون‌های کای اسکور و فیشر تحلیل و  $p < 0/05$  معنی دار در نظر گرفته شد.

**نتایج:** در این مطالعه ۲۰ نفر از بیماران حاد ایلئوفمورال بررسی شدند. میانگین سنی افراد مورد مطالعه  $39/15 \pm 12/07$  ساله بود. ۱۱ نفر (۵۵ درصد) مرد بودند. در ۱۳ نفر از مبتلایان به حاد، ایلئوفمورال سمت چپ درگیر بود. از نظر علائم همراه نخستین، بیشترین فراوانی با ۶۵ درصد مربوط به درد، تورم و حساسیت بود. نتایج مطالعه نشان داد که میزان موفقیت، ۱۰۰ درصد بوده و در هیچ یک از بیماران مورد مطالعه در پی‌گیری ۶ ماهه هیچ موردی از استنوز دوباره دیده نشد و جریان وریدی در ۱۰۰ درصد وریدهای درگیر برقرار شده بود. ۱۵ نفر (۷۵ درصد) در طی درمان، هیچ عارضه‌ای نداشتند.

**نتیجه‌گیری:** به نظر می‌رسد ترومبولیز با هدایت‌کننده کاتتر در بیماران حاد ایلئوفمورال موثر باشد.

**کلید واژه‌ها:** پلتسموگرافی، امپدانس / ترومبوز وریدی / سونوگرافی داپلر رنگی / کاتتریزاسیون / لخته در جدار رگ

مجله دانشگاه علوم پزشکی گیلان / دوره ۲۸ شماره ۳ (پیاپی ۱۱۱) صفحات: ۶۴-۵۶

## مقدمه

پست ترومبوتیک و ازدیاد فشارخون ریوی ترومبوآمبولیک مزمن است (۳) در بیشتر بیماران، DVT را با داپلر رنگی وریدی می‌توان تشخیص داد و نقش ونوگرافی افزون بر درمان مرحله‌ی حاد، تشخیص دقیق محل و گستردگی لخته در اندام مبتلاست (۴). درمان ترومبوز ورید عمقی، هنوز به صورت یک چالش باقی مانده‌است. به طور کلی درمان DVT ایلئوفمورال افزون بر روش‌های آنتی‌کوآگولان سنتی، امروزه در بسیاری از موارد شامل اقداماتی است که لخته حاد را از وریدهای عمقی بیرون می‌آورد.

ترومبوز ورید عمقی (DVT: Deep Venous Thrombosis) بیماری نسبتاً شایعی است که از تشکیل و توسعه یک لخته یا لخته‌های متعدد داخل وریدهای عمقی اندام تحتانی که از زیر فاسیای ماهیچه‌ها می‌گذرند بوجود می‌آید (۱ و ۲). علائم و نشانه‌های DVT شامل تورم، درد، گرمی و قرمزی در ساق سمت درگیر ممکن است به دلیل لخته ایجاد شده باشد. بررسی‌های پاراکلینیکی برای تایید تشخیص لازم است. عوارض عمده‌ی زودرس DVT شامل گسترش لخته، آمبولی ریوی حاد، خونریزی عمده (به دلیل مصرف آنتی‌کوآگولان) بوده و عوارض دیررس آن شامل لخته‌ی راجعه، نشانگان

۱. واحد توسعه تحقیقات بالینی رازی، دانشگاه علوم پزشکی گیلان، رشت، ایران

۲. مرکز تحقیقات بیماری‌های التهابی ریه، دانشگاه علوم پزشکی گیلان، رشت، ایران

۳. گروه داروسازی، دانشکده پزشکی، دانشگاه علوم پزشکی گیلان، رشت، ایران ۵۹

بیماری‌هایی مانند دیابت، پرفشاری خون، بدخیمی و هر نوع بیماری دیگر به جز DVT، از مطالعه خارج شدند. برای تمام بیماران، سی‌تی‌اسکن شکم و لگن و قفسه‌ی سینه برای تعیین گستردگی ترومبوز لگنی و همچنین وجود ترومبوز داخل IVC یا آمبولی‌های ریوی بدون علامت و همچنین، برای رد ضایعات داخل جمجمه‌ای که ممکن است با ترومبولیز و آنتی‌کواگولان دچار خونریزی شوند انجام شد. برای CDT، ورید پوپلیته سمت مبتلا در حالت prone با گاید سونوگرافی کاتتریزه شد و پس از عبور گایدوایر هیدروفیل از داخل ترومبوز و ورود آن به IVC، کاتتر انفوزان side-hole (Macnamara از شرکت ev3) در داخل ورید فمورال در نزدیکی IVC تعبیه شد. پس از تزریق هیدروکورتیزون داخل وریدی، ۲۰۰۰۰۰ واحد استرپتوکیناز در مدت ۲۰ دقیقه داخل کاتتر و سپس، از راه کاتتر ساعتی ۱۰۰۰۰۰ واحد تزریق شد و با شیت پوپلیته ۵۰۰ واحد هپارین در ساعت، طی ۲۴ تا ۷۲ ساعت تزریق و نتیجه با ونوگرافی روزانه پی‌گیری شد. پس از تایید ترومبوز وریدی، بیماران تحت CDT قرار گرفتند و پس از تایید باز شدن لومن ورید بیمار با دستور ریوارکسابان ۱۵ میلی‌گرم هر ۱۲ ساعت مرخص شده و توصیه شد برای پی‌گیری، یک هفته پس از آن به صورت سرپایی به درمانگاه جراحی عروق مراجعه کنند. میزان موفقیت در این روش درمانی به صورت باز بودن بیش از ۵۰ درصد لومن وریدی و وجود جریان خون prograde تعریف شد. پی‌گیری بیماران در فواصل یک و دو هفته بعد از ترخیص و سپس، ماهانه تا ۶ ماه انجام شد و سونوگرافی ورید دچار DVT تحت CDT، توسط فردی متخصص انجام شد تا کارکرد دریچه‌ها و جریان وریدی و باز بودن ورید ارزیابی شود. اطلاعات گردآوری شده، وارد نرم‌افزار SPSS18 شد. برای توصیف متغیرهای کمی از میانگین و انحراف معیار (حدود اطمینان ۹۵ درصد) و برای متغیرهای کیفی از تعداد و درصد استفاده شد. توزیع نرمال متغیرهای کمی مطالعه با استفاده از آزمون شاپیروویلکسنجیده و مقایسه‌ی عوارض با سن و جنس و آزمون T-Test و Fisher Exact Test انجام شد. سطح معنی‌داری آماری آزمون‌ها  $P < 0/05$  در نظر گرفته شد.

این روش‌ها به طور کلی شامل: ۱- ترومبکتومی مستقیم ۲- ترومبولیز لخته با کاتتر (CDT: Catheter-Directed Thrombolysis) ۳- ترومبکتومی ترکیبی دارویی- مکانیکال (PMT: Pharmacomechanical Thrombectomy) است (۷-۵) گرچه CDT، روش موفق‌تری در درمان است ولی به سبب نیاز به بستری در واحد مراقبت‌های ویژه و هزینه‌های ناشی از آن، امروزه در بسیاری از مراکز گرایش به استفاده از روش‌های دارویی- مکانیکی برای کاهش زمان ترومبولیز و بستری بیمار وجود دارد (۸).

برپایه مطالعات صورت گرفته، درمان‌های ضدانعقاد به تنهایی، لخته‌ها را کاملاً حل نکرده و به اختلال کارکرد وریدی مزمن در بیماران DVT می‌انجامد (۹). استفاده از داروهای ترومبولیتیک به صورت سیستمی نیز به دلیل خطر بالای خونروی و ناکارآمدی در برون‌رفت لخته‌ها، ممنوع شده است (۱۰) به همین دلیل CDT برای حل ترومبوس در بیماران DVT گسترش پیدا کرد. در سنجش استفاده از داروهای ترومبولیتیک به صورت سیستمیک یا استفاده از درمان‌های ضدانعقاد به تنهایی، نشان داده شده است که درمان CDT به همراه تجویز آنتی‌کواگولان در حل ترومبوس‌های وریدی موثرتر است (۱۱).

با توجه به این نکته که اتاق عمل جراحی عروق و اندوواسکولار بیمارستان رازی، تنها اتاق عمل عروق دولتی در استان گیلان است و با توجه به این که تاکنون مطالعه‌ای در گیلان به بررسی میزان موفقیت و عوارض CDT با داروی استرپتوکیناز نپرداخته است، این مطالعه با هدف تعیین میزان موفقیت و عوارض CDT با داروی استرپتوکیناز، که در بیشتر مراکز درمانی در دسترس است، انجام شد.

## مواد و روش‌ها

۲۰ بیمار DVT حاد ایلئوفمورال که در سال‌های ۹۶-۱۳۹۵ در مرکز آموزشی درمانی رازی رشت تحت CDT قرار گرفته بودند، بررسی شدند. سنجه‌های ورود به مطالعه عبارت بود از: همگی بیماران DVT تایید شده با سونوگرافی داپلر رنگی که مدت DVT در آنها کمتر از دو هفته بود. بیمارانی با کنترا اندیکاسیون استفاده از آنتی‌کواگولان‌ها، همراهی

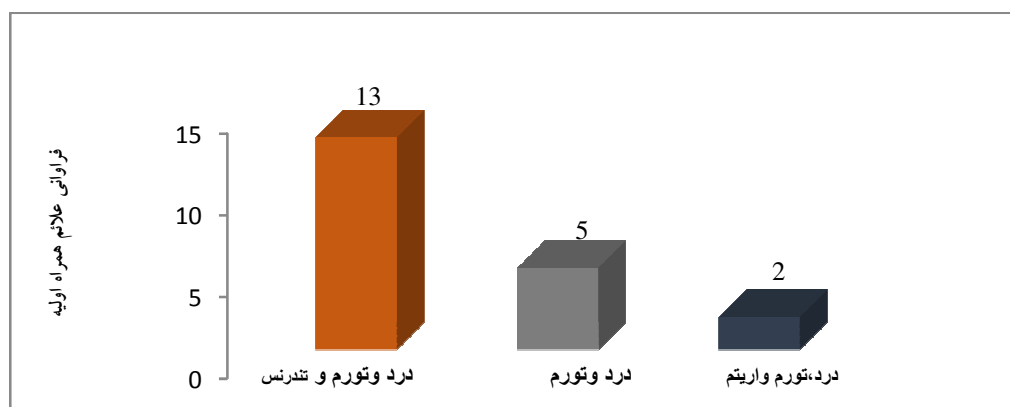
## نتایج

۹۶ ساعت بود. نتایج نشان داد که میزان موفقیت (بیش از ۵۰ درصد لومن وریدی باز باشد و جریان خون *prograte* وجود داشته باشد)، ۱۰۰ درصد بود. میانگین مدت زمان بستری در بیمارستان  $3/70 \pm 0/57$  با میانه‌ی ۴ روز بود؛ کمترین زمان ۳ روز و بیشترین آن ۵ روز بود. در ۱۵ نفر (۷۵ درصد) در طول درمان و مدت بستری در بیمارستان عوارضی دیده نشد. بیشترین عارضه، درد بود که در ۳ نفر دیده شد. براساس نتایج بدست آمده، لیز نسبی ترومبوز و بهبود علائم اولیه در ۱۰۰ درصد موارد دیده شد (جدول شماره ۱).

در این مطالعه، ۲۰ بیمار DVT حاد ایلتوفمورال بررسی شدند. میانگین سنی افراد  $39/15 \pm 12/07$  ساله با میانه‌ی ۳۷/۵ سالگی بود؛ کمترین سن ۲۰ سال و بیشترین آن ۶۶ ساله بودند.

در ۱۳ نفر (۶۵ درصد) از مبتلایان به DVT حاد، ایلتوفمورال سمت چپ درگیر بود. از نظر علائم همراه اولیه، بیشترین فراوانی با ۶۵ درصد مربوط به درد، تورم و تندرns بود (نمودار ۱).

میانگین زمان انجام روش درمانی  $62/40 \pm 14/36$  ساعت با میانه‌ی ۷۲ ساعت بود؛ کمترین زمان ۴۸ ساعت و بیشترین آن



نمودار ۱-۴- فراوانی علائم همراه اولیه مبتلایان به DVT حاد ایلتوفمورال (n=۲۰)

جدول شماره ۱. مشخصات بالینی افراد مورد مطالعه

سمت درگیر*	چپ	۱۳ (۶۵)
	راست	۷ (۳۵)
علائم همراه اولیه*	درد، تورم و تندرns	۱۳ (۶۵)
	درد و تورم	۵ (۲۵)
	درد، تورم و اریتم	۲ (۱۰)
مدت زمان انجام روش درمانی (ساعت)**		$62/40 \pm 14/36$ (۵۵/۶۸-۶۹/۱۲)
مدت زمان بستری (روز)**		$3/70 \pm 0/57$ (۳/۴۳-۳/۹۷)
عوارض در طول انجام روش درمانی و مدت بستری*	بدون عوارض	۱۵ (۷۵)
	درد و اکیموز اطراف شیت	۳ (۱۵)
	پاراستزی	۱ (۵)
	درد و پاراستزی	۱ (۵)

\* تعداد (درصد)

\*\* میانگین  $\pm$  انحراف معیار (حدود اطمینان ۹۵٪)

جریان خون وریدی در ۱۰۰ درصد وریدهای درگیر برقرار بود. در ۹ نفر از بیماران، DVT سمت چپ و ۲ نفر DVT

با توجه به نتایج مطالعه در هیچ یک از بیماران مورد مطالعه در پیگیری ۶ ماهه، هیچ موردی از استنوز مجدد دیده نشد و

ماهه‌ی بیماران، هیچ موردی از استنوز مجدد رگ درگیر دیده نشد و نیازی به استنت‌گذاری یا بالون آنژیوپلاستی در نبود استنوز مجدد و همچنین بهبود علائم اولیه‌ی بیمار وجود نداشت. در مطالعه Peter H. Lin و همکاران که به مقایسه‌ی CDT و PMT در بیماران مبتلا به DVT اندام تحتانی در سال ۲۰۰۶ پرداخته بودند، از ۴۶ بیمار تحت CDT، ۷۰ درصد به لیز کامل دست یافتند و در ۳۰ درصد، لیز پارشیال بدست آمد (۱۲). در مطالعه‌ی H. Sillesen و همکاران ۶۷ درصد رگ‌های مسدود پس از پایان لیز، استنوز زمینه‌ای در ورید ایلیاک نشان دادند که توسط بالون آنژیوپلاستی با استنت‌گذاری درمان شدند و میزان موفقیت در باز شدن رگ‌های مسدود بعد از پی‌گیری ۲۴ ماهه ۹۳ درصد با میزان موفقیت پارشیال ۷ درصد گزارش شد (۱۲). در مطالعه‌ی Baekgaard و همکاران، ۳ بیمار از ۱۰۱ بیمار مطالعه شده دچار انسداد مجدد طی یک هفته پس از ترومبولیز شدند که برای دو نفر از آن‌ها اقدام بیشتری صورت نگرفت اما برای یک نفر که طی دو روز پس از ترومبولیز اولیه دچار استنوز ایلیاک شده بود، توسط CDT دوباره باز شد و استنت‌گذاری صورت گرفت (۱۳) و در مطالعه‌ی Flavio Castaneda در سال ۲۰۰۲ بر ۲۵ بیمار DVT حاد و مزمن اندام تحتانی و فوقانی، میزان موفقیت ۹۲ درصد بود که به صورت ترومبولیز بیش از ۹۵ درصد تعریف شده بود (۱۳). تفاوت‌های پژوهش ما با دیگر مطالعات شاید ناشی از روش و مهارت روش درمان توسط جراح عروق باشد. میانگین مدت انجام روش درمانی در بیماران ۶۲ ساعت بود در حالی که میانگین مدت زمان لیز در مطالعه‌ی H. Sillesen و همکاران ۷۱ ساعت (۱۲) و در مطالعه‌ی Foegh و همکاران ۵۶ ساعت بود (۱۴). این اختلاف را می‌توان به علت نیاز برخی بیماران در مطالعات دیگران به روش درمانی بیشتر مانند استنت‌گذاری یا بالون آنژیوپلاستی نسبت داد. در بیشتر بیماران در مدت انجام روش درمانی و نیز مدت بستری در بیمارستان، عوارضی دیده نشد. از ۵ نفری که دچار عوارض شدند، ۳ نفر زن و ۲ نفر مرد بودند، بیشترین عارضه درد بود که در ۳ نفر دیده شد. علت آن را می‌توان به لیز لخته نسبت داد. در یک نفر پارستزی دیده شد که می‌توان آن را به علائم DVT

سمت راست پس از ترومبولیز شواهد تنگی مزمن در وریدهای ایلیاک در ونوگرافی کنترل دیده شد. (May-Thurner syndrome).

### بحث و نتیجه‌گیری

این مطالعه با هدف تعیین میزان موفقیت و عوارض ترومبولیز با هدایت‌کننده‌ی کاتتر در بیماران DVT حاد ایلیوفمورال مراجعه‌کننده به بیمارستان رازی رشت در سال‌های ۹۶-۹۵ انجام شد که در آن ۲۰ بیمار DVT حاد ایلیوفمورال بررسی شدند. میانگین سنی افراد  $۱۲/۰۷ \pm ۳۹/۱۵$  سال بود؛ کمترین سن ۲۰ ساله و بیشترین سن ۶۶ ساله بود. در حالی که در مطالعه‌ی Foegh و همکاران در سال ۲۰۱۷، میانگین سنی ۱۹۱ بیمار DVT حاد ایلیوفمورال درمان شده با CDT، ۲۷ سالگی با بازه‌ی ۱۴ تا ۷۴ سالگی بود و در مطالعه‌ی H. Sillesen و همکاران بر ۴۵ بیمار DVT حاد ایلیوفمورال درمان شده با CDT، میانگین سنی بیماران ۳۱ سالگی بود (۱۲). تفاوت یافته‌های مطالعه‌ی حاضر با این پژوهش‌ها به دلیل تفاوت سنی بیماران است. بیشتر نمونه‌های مورد بررسی مرد بودند در حالی که در مطالعه‌ی Baekgaard و همکاران نسبت مرد به زن ۷۸/۲۳ بود (۱۰) و در مطالعه‌ی Foegh و همکاران این نسبت ۱۳۸/۵۳ (۱۱) و در مطالعه‌ی Sillesen، ۳۸/۷ بود (۱۳). این اختلاف شاید به این دلیل باشد که یکی از عوامل خطر DVT جنس مرد است و همچنین، در ایران با توجه به شغل مردان و ترومای بیشتر، DVT در آنان بیشتر دیده می‌شود. در مطالعه‌ی ما در بیشتر افراد DVT حاد، ایلیوفمورال سمت چپ درگیر بود که این یافته هم راستا با سایر مطالعات بوده است. این میزان در مطالعه‌ی Baekgaard و همکاران ۲۴/۷ درصد (۱۰) و در مطالعه‌ی Foegh و همکاران ۵۷/۱ درصد بود (۱۴). در بررسی علائم همراه اولیه نشان داده شد که بیشترین فراوانی مربوط به درد، تورم و حساسیت بوده است. این یافته هم راستا با مطالعه‌ی H. Sillesen و همکاران است؛ در مطالعه‌ی آنها نیز علامت اولیه در اکثر موارد درد در ناحیه‌ی کشاله‌ی ران و ایلیاک قبل از تورم اندام بود (۹). همچنین، نشان داده شد که میزان موفقیت و بهبود علائم اولیه بیماران ۱۰۰ درصد بود و در پی‌گیری ۶

پی‌گیری طولانی‌تر بیماران انجام شود. همچنین، مطالعه‌ای برای مقایسه‌ی درمان دارویی سیستمی با هپارین و درمان به روش CDT در بیماران DVT حاد ایلیوفمورال انجام شود. در بسیاری از مراکز به علت نداشتن داروهای جدیدتر ترومبولیز یا مشکلات اقتصادی، به جز استرپتوکیناز، داروی دیگری در دسترس نیست. این بررسی نشان داد که هنوز می‌توان از این دارو به عنوان عامل موثری در ترومبولیز DVT ایلتوفمورال بدون عوارض چشمگیر استفاده کرد.

میزان موفقیت در ترومبولیز با هدایت‌کننده کاتتر در بیماران DVT حاد ایلتوفمورال ۱۰۰ درصد بود. در ۷۵ درصد بیماران هیچگونه عارضه‌ای دیده نشد. رابطه آماری معنی‌دار بین عوارض بیماران در طول انجام روش درمانی و مدت بستری با سن و جنس دیده نشد. نتایج این پژوهش نشان داد که هنوز می‌توان از استرپتوکیناز به عنوان عامل موثری در ترومبولیز DVT های ایلتوفمورال بدون عوارض چشمگیر استفاده کرد.

### سیاسگزاری و سپاسداری

بدین‌وسیله از واحد توسعه تحقیقات بالینی رازی، مرکز تحقیقات بیماری‌های التهابی ریه و تمامی بیمارانی که در اجرای این پژوهش با پژوهشگر همکاری کردند، تقدیر و تشکر می‌شود. نویسندگان اعلام می‌دارند که هیچ‌گونه تضاد منافی ندارند.

نسبت داد. در هیچ یک از بیماران خونریزی دیده نشد. در حالی که در مطالعه‌ی Baekgaard و همکاران ۲ بیمار اریتم مختصر و ۳ بیمار هماتوم کوچک در فضای پوپلیته داشتند که به درمان نیازی نشد و چند مورد نیز اندک خونروی در ناحیه‌ی کاتتر داشتند که با یک بانداژ ساده برطرف شد (۱۳) در مطالعه‌ی Andrea Charron و همکاران در سال ۲۰۱۷ بر ۱۵ بیمار تحت CDT، دو مورد خونریزی مختصر دیده شد که نیاز به اقدام بیشتر مانند ترنسفوژیون خون نداشت و دو مورد پارستزی گذرا نیز دیده شد (۱۷). با توجه به سایر مطالعات، میزان بروز عوارض در پژوهش ما مشابه سایرین بوده‌است. روی هم‌رفته میزان بروز عوارض در پژوهش حاضر با مطالعات پیشین مشابه بود. ۵ مورد ( May-Thurner syndrome) در مطالعه‌ی بر ۱۵ بیمار دیده شد (۱۷). این میزان همچنین در مطالعه‌ی دیگری در سال ۲۰۱۳، در ۵ نفر از ۹۲ بیماری که CDT دریافت کرده بودند، دیده شد (۱۸) که در هر دوی این مطالعات، درصد بروز این نشانگان نسبت به مطالعه‌ی ما کمتر بوده‌است. این جستار می‌تواند ناشی از تعیین cut off ۵۰ درصدی برای باز بودن عروق بوده یا وابسته به میزان دقت و مهارت فرد انجام دهنده و نونوگرافی باشد که برای اثبات، نیازمند مطالعات بیشتر و گسترده‌تر است. از محدودیت‌های این پژوهش می‌توان به حجم نمونه‌ی کم و پی‌گیری کوتاه مدت بیماران و همکاری نکردن برخی بیماران اشاره کرد که برای ارزیابی دقیق‌تر میزان موفقیت و عوارض ترومبولیز با هدایت‌کننده کاتتر در بیماران DVT حاد، پیشنهاد می‌شود، مطالعه در حجم نمونه وسیع‌تر با

### منابع

1. Comerota AJ, Paolini D. Treatment of acute iliofemoral deep venous thrombosis: a strategy of thrombus removal. *European journal of vascular and endovascular surgery*. 2007;33(3):351-60.
2. Vedantham S, Vesely TM, Parti N, Darcy M, Hovsepian DM, Picus D. Lower extremity venous thrombolysis with adjunctive mechanical thrombectomy. *Journal of Vascular and Interventional Radiology*. 2002;13(10):1001-8.
3. Delis KT, Bountouroglou D, Mansfield AO. Venous claudication in iliofemoral thrombosis: long-term effects on venous hemodynamics, clinical status, and quality of life. *Annals of surgery*. 2004;239(1):118.
4. Prandoni P, Lensing AW, Cogo A, Cuppini S, Villalta S, Carta M, et al. The long-term clinical course of acute deep venous thrombosis. *Annals of internal medicine*. 1996;125(1):1-7.
5. Akesson H, Brudin L, Dahlström J, Eklöf B, Ohlin P, Plate G. Venous function assessed during a 5 year period after acute ilio-femoral venous thrombosis treated with anticoagulation. *European journal of vascular surgery*. 1990;4(1):43-8.
6. Douketis JD, Crowther MA, Foster GA, Ginsberg JS. Does the location of thrombosis determine the risk of disease recurrence in patients with proximal deep vein thrombosis?. *The American journal of medicine*. 2001;110(7):515-9.
7. Mewissen MW, Seabrook GR, Meissner MH, Cynamon J, Labropoulos N, Houghton SH. Catheter-directed thrombolysis for lower extremity deep venous



- thrombosis: report of a national multicenter registry. *Radiology*. 1999;211(1):39-49.
8. Juhan C, Alimi Y, Di Mauro P, Hartung O. Surgical venous thrombectomy. *Cardiovascular Surgery*. 1999;7(6):586-90.
9. Comerota AJ. Thrombolysis for deep venous thrombosis. *J Vasc Surg*. 2012;55(2):607-611
10. Watson L, Broderick C, Armon MP. Thrombolysis for acute deep vein thrombosis. *Cochrane Database Syst Rev*. 2016;11:CD002783.
11. Liew A, Douketis J. Catheter-directed thrombolysis for extensive iliofemoral deep vein thrombosis: review of literature and ongoing trials. *Expert Rev Cardiovasc Ther*. 2016;14(2):189-200.
12. Sillesen H, Just S, Jørgensen M, Bækgaard N. Catheter directed thrombolysis for treatment of ilio-femoral deep venous thrombosis is durable, preserves venous valve function and may prevent chronic venous insufficiency. *European journal of vascular and endovascular surgery*. 2005;30(5):556-62.
13. Bækgaard N, Broholm R, Just S, Jørgensen M, Jensen LP. Long-term results using catheter-directed thrombolysis in 103 lower limbs with acute iliofemoral venous thrombosis. *European Journal of Vascular and Endovascular Surgery*. 2010;39(1):112-7.
14. Foegh P, Jensen L, Klitfod L, Broholm R, Bækgaard N. Editor's Choice—Factors Associated with Long-Term Outcome in 191 Patients with Ilio-Femoral DVT Treated With Catheter-Directed Thrombolysis. *European Journal of Vascular and Endovascular Surgery*. 2017;53(3):419-24.
15. Lin PH, Zhou W, Dardik A, Mussa F, Koungias P, Hedayati N, et al. Catheter-direct thrombolysis versus pharmacomechanical thrombectomy for treatment of symptomatic lower extremity deep venous thrombosis. *The American journal of surgery*. 2006;192(6):782-8.
16. Castaneda F, Li R, Young K, Swischuk JL, Smouse B, Brady T. Catheter-directed thrombolysis in deep venous thrombosis with use of reteplase: immediate results and complications from a pilot study. *Journal of Vascular and Interventional Radiology*. 2002;13(6):577-80.
17. Charron A, Manning N, Douketis J. Catheter-Directed Thrombolysis for Acute Deep Vein Thrombosis: Experience from a Canadian Thrombosis Referral Centre. *Am Soc Hematology*; 2017.
18. Haig Y, Enden T, Slagsvold C-E, Sandvik L, Sandset PM, Kløw NE. Determinants of early and long-term efficacy of catheter-directed thrombolysis in proximal deep vein thrombosis. *Journal of Vascular and Interventional Radiology*. 2013;24(1):17-24.