

# همبستگی قطر نیام عصب اپتیک و فشار داخل جمجمه در مبتلایان به ترومای سر

دکتر انوش دهنادی مقدم (MD)<sup>۱</sup> - دکتر احمد علیزاده (MD)<sup>۱</sup> - دکتر شاهرخ یوسفزاده چابک (MD)<sup>۱</sup> - دکتر بهرام نادری نی (MD)<sup>۱</sup> - دکتر حسین همتی (MD)<sup>۱</sup> - دکتر علیرضا کرد (MD)<sup>۱</sup> - دکتر سیدمحمد پورعباس (MD)<sup>۱</sup>  
\*نویسنده مسئول: مرکز تحقیقات تروما جاده‌ای گیلان، بیمارستان پورسینا، رشت، ایران

پست الکترونیک: info@gtrc.ir

تاریخ دریافت مقاله: ۹۲/۰۷/۰۱ تاریخ پذیرش: ۹۲/۱۱/۱۳

## چکیده

مقدمه: امروزه تروما یکی از مهم‌ترین علل مرگ و میر جوامع بشری و شایع‌ترین علت مرگ در سه دهه اول زندگی است. از انواع تروما، ترومای سر جزء شایع‌ترین آنهاست. در مواجهه با بیماران ترومایی یکی از روش‌های غیرتهاجمی برای پایش فشار داخل جمجمه (ICP) اندازه‌گیری قطر نیام عصب اپتیک (ONSD) به کمک اولتراسونوگرافی است.

هدف: بررسی ارتباط فشار داخل جمجمه‌ای مبتلایان به ضربه سر شدید با ضخامت قطر نیام عصب اپتیک به کمک اولتراسون

مواد و روش‌ها: در این مطالعه تحلیلی - مقطعی، ۲۹ بیمار با ضایعه ترومای مغزی (TBI) بالغ از هر دو جنس با معیار کمای گلاسکو  $GCS \leq 8$  ارزیابی شدند. در ۴۸ ساعت اول ترومای مغزی، فشار داخل مغزی بیماران (ICP) به روش استاندارد طلایی و همزمان قطر نیام عصب اپتیک (ONSD) با روش غیرتهاجمی اولتراسونوگرافی با پروپ خطی ۷/۵ - ۶/۵ مگاهرتز، دو بار توسط فردی آموزش دیده و آزموده اندازه‌گیری شد. سپس، نتایج این دو روش با آزمون همبستگی پیرسون مقایسه شد.

نتایج: در این مطالعه ارتباط مثبت قوی بین ICP و قطر عصب اپتیک دیده شد ( $R=0.77, P<0.000$ ). همچنین، تفاوت آماری معنی‌دار بین میانگین ICP در روز اول و دوم و نیز بین قطر نیام عصب اپتیک در روز اول و دوم وجود داشت. نمودار ROC بررسی توانایی قطر نیام عصب اپتیک در تشخیص ICP بالا (بیشتر از ۱۵ mmHG) نقطه برش (cut off point) ۷/۲۵ mm قطر نیام عصب اپتیک را با ویژگی ۹۵٪ و حساسیت ۱۰۰٪ را نشان داد.

نتیجه‌گیری: این مطالعه نشان داد که اندازه‌گیری ONSD به روش غیرتهاجمی اولتراسونوگرافی می‌تواند شاخص مناسبی برای پایش ICP در بیماران دچار ضربه سر باشد.

کلید واژه‌ها: ضخامت قطر نیام عصب اپتیک/ ضربه‌های مغز و جمجمه/ فشار داخل جمجمه‌ای

مجله دانشگاه علوم پزشکی گیلان، دوره بیست و سوم، ویژه‌نامه تروما، صفحات: ۴۹-۴۴

## مقدمه

امروزه تروما شایع‌ترین علت مرگ در سه دهه اول زندگی است (۱). با توجه به شیوع روز افزون آسیب تروماتیک مغزی و نیز عوارض فراوان آن بویژه عوارض شدید جسمی و روانی و هزینه‌های بسیار زیاد مالی و شیوع بالای مرگ و میر، کنترل سریع، دقیق و مناسب عملکرد مغزی بیماران بسیار حیاتی است (۲). یکی از راه‌های کنترل و ارزیابی این بیماران، تشخیص و درمان دقیق افزایش فشار داخل جمجمه (ICP) است (۳و۴). هرگاه تغییری در هر یک از اجزای محتوای جمجمه بوجود آید و یکی از این اجزاء افزایش یابد، باعث بروز تغییر در حجم سایر اجزای داخل جمجمه و در نتیجه افزایش ICP به دلیل محدود شدن فضای داخل جمجمه می‌شود. به دنبال افزایش ICP، اختلال در جریان خون (CBF)، خون‌رسانی (CPP) و ادم مغز ایجاد می‌شود که

منجر به انحراف بافت‌های مغزی و فتق (هرنیاسیون) می‌شود که اغلب اتفاقی حاد و کشنده است. تأثیر ادم مغزی ابتدا به صورت فشاری است و اگر درمان شود برگشت‌پذیر خواهد بود و در صورت درمان نامناسب باعث ایسکمی و آسیب دائمی و برگشت‌ناپذیر ناحیه هرنی و ساقه مغز می‌شود. با افزایش ICP و بروز ایسکمی مغز، مراکز وازوموتور در تلاش برای چیرگی بر افزایش ICP، فشار خون شریانی را زیاد می‌کند که با افزایش فشار خون عمومی، افزایش فشار نبض و برادری‌کاردی همراه است که به آن رفلکس کوشینگ گویند و نیاز به مداخله بی‌درنگ دارد زیرا اگر سریع درمان شود خون‌رسانی مغز اصلاح می‌شود و در صورت درمان نامناسب باعث فتق ساقه و انسداد جریان خون مغز و سرانجام مرگ مغزی می‌شود. به دنبال افزایش ICP، مکانیسم‌های جبرانی

۲۹ بیمار با TBI شدید ( $GCS \leq 8$ ) که نیازمند آرام‌بخشی و تهویه مکانیکی و پایش ICP بودند انتخاب شدند. در مرحله بعد بر اساس پروتکل درمانی برای بیماران CT اسکن مغزی انجام شد و سپس با دستگاه اولتراسون ONSD توسط فردی آموزش دیده و با تجربه که از نتیجه CT اسکن مغزی آگاه نبود، اندازه‌گیری شد. پیش از سونوگرافی عصب اپتیک، آگاهی لازم به خانواده بیمار داده شد و از همراه بیمار رضایت نامه اخلاقی گرفته شد. روش اندازه‌گیری ONSD با کمک دستگاه اولتراسون بدین صورت است که ابتدا بیماران در وضعیت سوپاین در حالت افقی تا ۲۰ درجه قرار گرفته و پیش از سونوگرافی، همه بیماران با داروی میدازولام با دوز ۰/۵-۱۰ mg وریدی آرام می‌شوند. برای پیشگیری از ایجاد فشار روی چشم، یک لایه کلفت ژل بر پلک فوقانی چشم که بسته است مالیده شده، سپس پروپ خطی ۶/۵-۷/۵MHZ را در سطح تمپورال چشم‌ها و روی ژل قرار داده و سونوگرافی انجام می‌شود. در این مطالعه طی روز اول و دوم، ONSD با دستگاه اولتراسون ۲ بار اندازه‌گیری شد. سپس، طی حداکثر ۴ ساعت بعد از سونوگرافی عصب اپتیک، برای مقایسه این روش با روش استاندارد طلائی (کاتتر داخل بطنی) اندازه‌گیری ICP (۷)، فشار داخل مغزی همه بیماران به روش تهاجمی کاتتر داخل بطنی سنجیده شد.

### نتایج

در این مطالعه ۳۳ بیمار با TBI بالغ و از هر دو جنس که  $GCS \leq 8$  داشتند ارزیابی شدند. ۴ بیمار به دلیل بیماری زمینه‌ای چشم (کاتاراکت و گلوکوم) یا ترومای چشم، از مطالعه خارج شدند. ۸۹/۷٪ بیماران مرد و ۱۰/۳٪ زن بودند. بیش از ۵۵٪ بیماران مساوی یا کمتر از ۴۰ سال و بیشتر بیماران GCS بین ۶-۷ داشتند. متغیرهای همودینامیکی (فشار خون سیستولی و دیاستولی، تعداد نبض و تعداد تنفس و درجه حرارت) بیماران در بدو ورود بررسی شد (جدول ۱).

پرکار شده تا مانع آسیب پیش رونده شود. این مکانیسم‌های جبرانی شامل مکانیسم خود تنظیمی (اتورگولاسیون) مغز، کاهش تولید و جریان مایع مغزی نخاعی است. اگر این مکانیسم‌ها فعال نشوند، به دلیل افزایش ICP، تغییر گسترده در عملکرد مغز ایجاد می‌شود که در صورت درمان نامناسب، منجر به آسیب برگشت‌ناپذیر مغزی می‌شود. بنابراین، تشخیص و درمان مناسب افزایش فشار داخل مغزی، باعث کاهش عوارض ناشی از آن می‌شود (۳). با توجه به این‌که بیماران با ضایعه ترومای مغزی (TBI) شدید ( $GCS \leq 8$ ) در خطر شرایط بد همودینامیک هستند و امکان جابجایی بیماران بین بخش‌های مختلف درمانی و تشخیصی کمتر وجود دارد و با عنایت به کاستی در روش‌های استاندارد پایش ICP همانند روش سخت، افزایش خطر خونروی، عفونت و نیاز به انتقال بیماران به اتاق عمل برای کارگذاری کاتتر داخل بطنی و در نتیجه نیاز به حضور همزمان یک تیم ویژه جهت کاتتریزاسیون بطنی، امروزه استفاده از روش‌های جایگزین و غیرتهاجمی که این عوارض را نداشته باشند، مورد توجه قرار گرفته است.

از روش‌های غیرتهاجمی، روش اندازه‌گیری قطر نیام عصب اپتیک (ONSD) با اولتراسون عصب اپتیک به عنوان روش جایگزین مفید روش‌های تهاجمی برای پایش ICP در بیماران با TBI شدید ( $GCS \leq 8$ )، معرفی شده است. برتری این روش عبارت است از انجام آسان آن‌که برای بیمار هم راحت است و نیاز به انتقال بیمار به بخش‌های مجهز دیگر ندارد. عوارض روش‌های تهاجمی از جمله خونروی و عفونت را ندارد و هزینه انجام آن هم کمتر است (۶ و ۵). بنابراین، در این مطالعه به بررسی ارتباط فشار داخل جمجمه بیماران ضربه به سر شدید ( $GCS \leq 8$ ) با ضخامت قطر نیام عصب اپتیک اندازه‌گیری شده توسط اولتراسون پرداخته شد.

### مواد و روش‌ها

در این پژوهش تحلیلی-مقطعی ابتدا همه بیماران بالغ که به هر دلیلی دچار ترومای سر شده بودند و به بخش اورژانس بیمارستان پورسینای رشت مراجعه کرده بودند، از نظر شدت TBT بر اساس معیار گلاسکو، دسته‌بندی شدند (۳) و سپس

جدول ۱. میانگین مقادیر علائم حیاتی بیماران مراجعه کننده با ضربه سر شدید (GCS کمتر یا مساوی ۸)

| علائم بالینی               | تعداد | (Mean ± SD)    | مینیمم | ماکزیمم |
|----------------------------|-------|----------------|--------|---------|
| فشار خون سیستولیک (mmHg)   | ۲۹    | ۱۱۸/۶۵ ± ۲۶/۷۸ | ۷۰     | ۱۸۰     |
| فشار خون دیاستولیک (mmHg)  | ۲۹    | ۷۱/۵۵ ± ۱۴/۹۴  | ۴۰     | ۱۰۰     |
| ضربان قلب در دقیقه         | ۲۹    | ۸۲/۴۴ ± ۱۶/۷۳  | ۵۰     | ۱۳۰     |
| تعداد تنفس در دقیقه        | ۲۴    | ۱۷/۴۱ ± ۱/۵    | ۱۶     | ۲۲      |
| درجه حرارت بدن (سانتیگراد) | ۲۹    | ۳۷/۱۲ ± ۰/۴۷   | ۳۷     | ۳۹/۵    |

جدول ۲. مقایسه میانگین قطر نیام عصب اپتیک و فشار داخل مغزی (ICP) در روز اول و دوم مراجعه به بیمارستان در بیماران مراجعه کننده با ضربه سر شدید

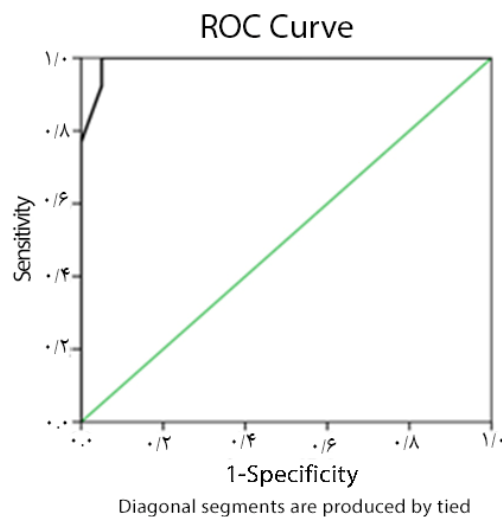
(GCS کمتر یا مساوی ۸)

| متغیر                                | روز اول<br>(Mean±SD) | روز دوم<br>(Mean±SD) | برآورد آماری |
|--------------------------------------|----------------------|----------------------|--------------|
| قطر عصب اپتیک (میلی متر)             | ۷/۲ ± ۰/۷            | ۶/۸۱ ± ۰/۶۵          | P=۰/۰۰۰۱     |
| فشار داخل مغزی (ICP) (میلی متر جیوه) | ۱۹/۹۵ ± ۵/۶۷         | ۱۵/۷۵ ± ۲/۳۸         | P=۰/۰۱۳      |

روز دوم مراجعه به بیمارستان بدست نیامد ( $P > 0.05$ ). با استناد به نمودار ROC Curve نقطه برش (Cut off Point) قطر نیام عصب اپتیک در تشخیص ICP بالای ۱۰۵ mmHg، ۷/۲۵ mm بود که حداکثر حساسیت (Sensitivity) و ویژگی (Specificity) را در مجموعه اعداد بدست آمده داراست (حساسیت ۱۰۰٪ و ویژگی ۹۵٪). مثبت واقعی (True Positive)، منفی واقعی (True Negative)، مثبت کاذب (False Positive) این مطالعه به ترتیب برابر ۱۳ و ۱۹ و ۱ نفر و منفی کاذب (False Negative) صفر بوده است (نمودار ۱).

### بحث و نتیجه گیری

تروما سومین علت مرگ و میر در طول عمر می باشد TBI عامل ۷۰٪- ۵۰٪ از علل مرگ و میر بعد از تروماست (۱). شیوع TBI در افراد جوان مجرد، کم درآمد، سابقه سوء مصرف مواد، سابقه TBI قبلی و ساکنان شهرها بیشتر است (۸ و ۹). با توجه به نقش مخرب افزایش ICP در پیامد بیماران و نیز نقش آن در میزان بیماری زایی و مرگ و میر افراد به نظر می رسد که کنترل ICP در محدوده مناسب در بیماران دچار افزایش ICP، منجر به کاهش عوارض آن و بهبود فشار خون رسانی مغز و جریان خون مغز می شود (۱۰ و ۱۱). مطالعه ما همچون بررسی های مشابه نشان داد که بیماران با آسیب سر شدید از نظر همودینامیک ناپایدارند و امکان جابجایی بیماران بین بخش های مختلف درمانی و



نمودار ۱. نمودار Roc Curve برای بدست آوردن نقطه برش (Cut off Point) قطر عصب اپتیک جهت تشخیص بالا بودن ICP در بیماران مراجعه کننده با  $GCS \leq 8$

در این مطالعه تفاوت آماری معنی دار بین میانگین ONSD در روز اول و دوم مراجعه به بیمارستان در ضربه سر شدید (GCS کمتر از ۸) دیده شد ( $P < 0.0001$ ). بین میانگین فشار داخل مغزی (ICP) در روز اول و دوم مراجعه به بیمارستان در ضربه سر شدید نیز از لحاظ آماری تفاوت معنی دار وجود داشت ( $P = 0.032$ ) (جدول ۲). همچنین، همبستگی مثبت بین فشار داخل مغزی (ICP) و قطر نیام عصب اپتیک در روز اول مراجعه به بیمارستان در بیماران مراجعه کننده با ضربه سر شدید دیده شد ( $P = 0.0001$ ) در حالی که این همبستگی در

توجه به بررسی‌های پیشین انجام شده و نیز در مطالعه ما نشان داده شد که بین افزایش ICP و میزان ONSD همبستگی مثبت وجود دارد. از طرفی به‌رغم این که روش استاندارد طلایی پایش ICP روشی تهاجمی است، در مواردی که به دلایل اشکال تکنیک، ایجاد عوارض، هزینه زیاد و وضعیت بد بیمار، نتوان به روش استاندارد طلایی، ICP بیماران را پایش نمود، می‌توان از روش ساده و غیرتهاجمی بر بالین بیمار با اندازه‌گیری قطر نیام عصب اپتیک، ICP بیماران با ضربه سر شدید را پایش و در صورت لزوم درمان‌های نجات‌دهنده را اجرا کرد.

تشکر و قدردانی: بدینوسیله از همکاری واحد توسعه تحقیقات بالینی مرکز آموزشی-درمانی پورسینا در انجام این پژوهش سپاسگذاری می‌شود.

این مقاله با استفاده از داده‌های یک پایان‌نامه در دانشگاه علوم پزشکی و خدمات بهداشتی و درمانی گیلان به نگارش در آمده‌است.

نویسندگان اعلام می‌دارند که هیچ‌گونه تضاد منافی ندارند.

تشخیصی کمتر وجود دارد و نیز با توجه به عوارض روش‌های تهاجمی و گران بودن آن‌ها، امروزه برای پایش ICP، از روش‌های غیرتهاجمی به عنوان جایگزین استفاده می‌کنند (۱۲). از روش‌های غیرتهاجمی، در این مطالعه روش اولتراسون عصب اپتیک، بررسی شد که با کمک آن می‌توان ONSD را اندازه‌گیری کرد. در مطالعات گوناگون انجام شده، نشان داده شد که بین ONSD و میزان ICP افراد ارتباط مستقیم چشم‌گیری وجود دارد (۳و۴). این مطالعه نشان داد که قطر عصب اپتیک بالای ۷/۲۵ میلیمتر در تشخیص ICP بالای ۱۵mmHg، ۱۰۰٪ حساسیت و ۹۵٪ ویژگی دارد که مشابه یافته‌های سایر مطالعات در این خصوص بوده‌است (۱۳و۱۴).

شواهد نشان می‌دهد که متوسط ONSD اندازه‌گیری شده توسط اولتراسون عصب اپتیک در بیماران بدون علائم رادیولوژی افزایش ICP در حدود ۴/۴ mm و در بیماران با علائم رادیولوژیکی افزایش ICP ۶/۳ mm است که ویژگی ارزش این حد (Cut Off Point) برای تعیین افزایش ICP، ۹۳٪ و ارزش اخباری منفی آن، ۱۰۰٪ می‌باشد (۱۷-۱۵). با

## منابع

- Dawodu ST. Traumatic Brain Injury (TBI) - Definition, Epidemiology, Pathophysiology. 2011. Available from: URL: <http://emedicine.Medscape.com/article/326510-Overview>. Accessed Jun13, 2011.
- Soldatos T, karakitsos D, Chatzimichail K, Papathanasiou M, Gouliamos A, Karabinis A. Optic Nerve Sonography in the Diagnostic Evaluation of Adult Brain Injury. *Critical Care* 2008;13(3):R67
- Winn HR. Youmaus Neurological Surgery. Philadelphia;WB Saunders, 2011.
- Miller RD,etal. Miller's Anesthesia. 7 thed. Newyork;Churchill Livingstone,2009.
- Gaab MR, Heissler HE. ICP Monitoring. *Cit Rev Biomed Eng*. 1984; 1(3): 189-250.
- Raboeel PH, Bartek J Jr, Andresen M, Bellander BM, Romner B. Intracranial Pressure Monitoring: Invasive versus Non-Invasive Methods-A Review. *Crit Care Res Pract* 2012; 2012:950393.
- Vincant JL, etal. Textbook of critical care. 6<sup>th</sup> ed. Landan; Saunders,2011.
- Yousef zade Chabok Sh, Safayi M, Hemati H, Mohammadi H, Ahmadi Dafchahi M, Koochaki
- Nezhad L, et al. Epidemiology of Head Injury in Patients Who Were Referred to Poorsina Hospital. *Journal of Guilan University of Medical Sciences* 2008; 16(64): 112-119.[Text in Persian]
- Abrishamkar S, Jivaad N. Study of Epidemilogy of Head Injuries inP atients Reffering to Ayatollah Kashani Hospital of Shahrekord from 2000 to 2001. *Journal of Shahrekord University of Medical Sciences* 2003; 5(4): 27-32. [Text in Persian]
- Forsyth RJ, Wolny S, Rodrigues B. Routine Intracranial Pressure Monitoring in Acute Coma. *Cochrane Database Syst Rev* 2010;2:CD002043.
- Haddad S, Aldawood AS, Alferayan A, Russell NA, Tamim HM, Arabi YM. Relationship Between Intracranial Pressure Monitoring and Outcomes in Severe Traumatic Brain Injury Patients. *Anaesth Intensive Care* 2011; 39(6):1043-50.
- Soldatos T , Karakitsos D, Chatzimichail K, Papathanasiou M, Gouliamos A, Karabinis A. Optic Nerve Sonography in the Diagnostic Evaluation of Adult Brain Injury. *Crit Care*. 2008; 12(3): R67.
- Geraerts T, Merceron S, Benhamou D, Vigué B, Duranteau J. Non invasive Assessment of Intracranial Pressure Using ocular Sonography in Neurocritical

Care Patients. *Intensive Care Med* . 2008; 34( 1): 2062-7.

14. Geeraerts T, Launey Y, Martin L, Pottecher J, Vigué B, Duranteau J, Benhamou D. Ultrasonography of the Optic Nerve Sheath May be Useful for Detecting Raised Intracranial Pressure after Severe Brain Injury. *Intensive Care Med* 2007; 33(10): 1704-11.

15. Strumwasser A, Kwan RO, Yeung L, Miraflor E, Ereso A, Castro-Moure F, and et al. Sonographic optic Nerve Sheath Diameter as an Estimate of Intracranial

Pressure in Adult Trauma. *J Surg Res*. 2011; 170(2): 265-71.

16. Rosenberg JB, Shiloh AL, Savel RH, Eisen LA. Non-invasive Methods of Estimating Intracranial Pressure. *Neurocrit Care* 2011; 15(3): 599-608.

17. Dubost C, Motuel J, Geeraerts T. [Non-Invasive Evaluation of Intracranial Pressure: How and for Whom?]. *Ann Fr Anesth Reanim* 2012; 31(6): e125-32.

# Evaluation of Correlation Between Optic Nerve Sheath Diameter and Intracranial Pressure in Patients with Head Trauma

Dehnadi Moghadam A(MD)<sup>1</sup>- Alizadeh A (MD)<sup>1</sup>- Yousefzadeh Chabok SH(MD)<sup>1</sup>- Naderi-Nabi B (MD)<sup>1</sup>- \*Hemmati H (MD)<sup>1</sup>- Kord A (MD)<sup>1</sup>- Pourabbas S M (MD)<sup>1</sup>

\*Corresponding Address: Guilan Road Trauma Research Center, Poursina Hospital, Rasht, Iran

Email: info@gtrc.ir

Received: 23 Sep/2013 Accepted : 02 Feb/2014

## Abstract

**Introduction:** Today, trauma is one of the major causes of mortality and the most common cause of death in first three decades of life. Head trauma is the most common one among all types of trauma. One of the non-invasive methods that meets monitoring of intracranial pressure is measurement of the optic nerve sheath diameter (ONSD) by ultrasonography device.

**Objectives:** The aim of this study is evaluation of the correlation between intracranial pressure and optic nerve sheet diameter by ultrasonography.

**Materials and Methods:** In this analytic cross-sectional study, 29 adult patients with traumatic brain injury (TBI) of both sexes with GCS $\leq$ 8 were evaluated. In first 48 hours of brain injury, ICP was measured by both methods of gold standard and noninvasive method of determining ONSD using ultrasonography device with a linear probe of 6.5 - 7.5 MHz by an experienced person. Then, the results of two methods were compared using the Pearson correlation test.

**Results:** A positive strong relationship was observed between ICP (R=0.77, p<0.000). A statistical significant difference was seen between ICP means in first and second days and ONSD. ROC curve was indicative of the ability of ONSD in diagnosis of high ICP (above 15mmHg) and cut-off point for ONSD was 7.25 mm (100% sensitivity, 95% specificity).

**Conclusion:** This study revealed that evaluating ONSD by ultrasonography can be a good indicator of increased ICP in patients with severe traumatic brain injury.

**Conflict of interest: non declared**

**Keywords:** Craniocerebral Trauma/ Intracranial Pressure/ Optic Nerve Sheath Diameter

Journal of Guilan University of Medical Sciences, Supplement 1, 2015, Pages:44- 49

**Please cite this article as:** Dehnadi Moghadam A, Alizadeh A, Yousefzadeh Chabok SH, Naderi-Nabi B, Hemmati H, Kord A, Pourabbas S M. Evaluation of Correlation Between Optic Nerve Sheath Diameter and Intracranial Pressure in Patients with Head Trauma. J of Guilan University of Med Sci 2015; 23 (Supplement 1):44- 49.[Text in Persian]