

اثر محافظتی ال-کارنی تین بر هیستوپاتولوژی بیضه موش های بالغ زیر تیمار با سیروفلوکساسین

*مینا کیانی (MSc)^۱ - دکتر احمد قارزی (PhD)^۱ - دکتر پریا پرتو (PhD)^۱

*نویسنده مسئول: گروه زیست شناسی، دانشکده علوم، دانشگاه رازی کرمانشاه، ایران

پست الکترونیک: Minakiani335@gmail.com

تاریخ دریافت مقاله: ۹۵/۱۰/۱۸ تاریخ ارسال: ۹۵/۱۲/۱۷ تاریخ پذیرش: ۹۶/۰۲/۳۱

چکیده

مقدمه: سیروفلوکساسین، آثار ناپسندی بر اسپرماتوژنز و باروری مردان دارد. ممکن است ال-کارنی تین یک اثر حفاظتی در اثر سیروفلوکساسین روی گنادها داشته باشد.

هدف: تعیین اثر گنادوتوکسیک سیروفلوکساسین و آثار حفاظتی ال-کارنی تین بر موش نر.

مواد و روش‌ها: ۲۰ موش سفید نژاد NMRI به طور تصادفی به چهار گروه تقسیم شدند ($n=5$)، گروه کنترل سالی نر مال دریافت کرد، برای گروه تیمار ۱، ۱۲/۵ mg/kg سیروفلوکساسین، گروه تیمار ۲، ۱۰۰ mg/kg ال-کارنی تین، گروه تیمار ۳، ۱۰۰ mg/kg ال-کارنی تین همزمان با ۱۲/۵ mg/kg سیروفلوکساسین تجویز شد. همه جانوران به صورت درون صفاقی و ۱۵ روز تیمار شدند. پس از تیمار، حیوانات وزن شدند. بیضه‌ها خارج شده و اندام وزن شد. بیضه چپ در محلول فرمالین ۱۰٪ برای مطالعات بافتی ثابت شد، در پایان نمونه‌ها با هماتوکسیلین-ئوزین رنگ آمیزی شدند. سپس، نتایج به صورت میانگین با استفاده از نرم‌افزار SPSS و آزمون آماره آنتالیز واریانس یک طرفه (ANOVA) و آزمون، واکاوی شد.

نتایج: وزن بیضه، تعداد سلول‌های اسپرماتوژنی (اسپرماتوسیت، اسپرماتید گرد و اسپرماتید طویل) و قطر لوله منی‌ساز در گروه سیروفلوکساسین نسبت به گروه کنترل کاهش معنی‌دار نشان داد ($p \leq 0/05$). در استفاده همزمان ال-کارنی تین با سیروفلوکساسین، وزن بیضه، تعداد سلول‌های اسپرماتوژنی (اسپرماتید گرد، اسپرماتید طویل) و قطر لوله منی‌ساز در مقایسه با گروه سیروفلوکساسین افزایش معنی‌دار نشان داد ($p \leq 0/05$).

نتیجه‌گیری: ال-کارنی تین، سبب بهبود آسیب گنادوتوکسیک ناشی از سیروفلوکساسین و روند اسپرماتوژنز در موش بالغ می‌شود.

کلید واژه‌ها: اسپرماتوژنز، بیضه، سیروفلوکسازین، کارنیتین، موش‌ها

مجله دانشگاه علوم پزشکی گیلان، دوره بیست و شش، شماره ۱۰۲، صفحات: ۱-۱۰

مقدمه

نابالغ (کودکان)، تورم مفاصل و ناهنجاری در راه رفتن می‌شود همچنین آتاری بر دستگاه اعصاب مرکزی (CNS) دارد که در ۹-۱۰٪ بیماران گزارش شده است (۳). آنتی‌بیوتیک سیروفلوکساسین یک داروی گنادوتوکسیک (آسیب رسان به غدد تناسلی) است که با ایجاد استرس اکسیداتیو ناهنجاری‌هایی بر سیستم تولیدمثلی نر القا می‌کند. برپایه مطالعات، سیروفلوکساسین به مایع منی در سمینال وزیکال ترابرد می‌شود و می‌تواند یک راست بر اسپرم تاثیر گذاشته و سبب تغییر فیزیولوژی و ژنتیکی در اسپرم شود (۴). سیروفلوکساسین با پیشگیری از فعالیت 17β -OHSD در کنار HSD- 3β ، بر فعالیت آنزیم سیتوکروم P_{450} تاثیر برده و تولید تستوسترون را کاهش می‌دهد در نتیجه

امروزه به‌رغم پافشاری سازمان بهداشت جهانی بر لزوم محدود کردن تجویز آنتی‌بیوتیک‌ها مصرف این داروها در سراسر جهان روبه افزایش است و به پرمصرف‌ترین داروها در سراسر جهان تبدیل شده‌اند. سیروفلوکساسین نسل جدیدی از آنتی‌بیوتیک‌های ضدباکتری و از خانواده فلورکینولون‌ها است که دامنه اثر گسترده‌ای در کنترل بیماری‌های مختلف عفونی و عفونت‌های ناشی از میکروب‌های گرم مثبت و گرم منفی مانند عفونت استخوان، مفصل و مجاری تنفسی و اداری داشته و در بیش از ۱۰۰ کشور دنیا کاربرد درمانی دارد. مکانیسم عمل این آنتی‌بیوتیک مهار کارکرد آنزیم توپوایزومراز II در باکتری می‌باشد (۱ و ۲). این دارو سبب بروز ناهنجاری‌هایی در سیستم ماهیچه‌ای-حرکتی در افراد

ال-کارنی تین آثار آنتی آپوپتوز در بسیاری از سلول‌ها از جمله سلول‌های عصبی، میوسیت‌ها، هپاتوسیت‌ها و لنفوسیت‌ها دارد (۱۴) همچنین، از غشای سلول و DNA در برابر ROS محافظت می‌کند و به عنوان یک آنتی‌اکسیدان نیرومند شناخته شده است (۱۵).

توان زنده ماندن، تحرک و لقاح اسپرم، به شدت وابسته به بیان ظرفیت آنتی‌اکسیدانی موثر آنها در پلاسمای منی است که ال-کارنی تین به علت غنی بودن از اسیدهای چرب اشباع نشده از غشای پلاسمایی اسپرم محافظت می‌کند و در پایان موجب افزایش کیفیت اسپرم می‌شود (۱۶).

از سویی آثار ناپسند سیپروفلوکساسین بر دستگاه تولیدمثلی نر ثابت شده است (۱۷). با توجه به سمی بودن سیپروفلوکساسین بر سیستم تولیدمثلی نر و با توجه به گستردگی تجویز این دارو و ویژگی آنتی‌اکسیدانی قوی و مکمل انرژی بودن ال-کارنی تین این مطالعه به ارزیابی آثار محافظتی گمانه‌ای (احتمالی) ال-کارنی تین بر تغییر هیستولوژی اسپرماتوزن در موش‌های بالغ زیر درمان با سیپروفلوکساسین می‌پردازد.

مواد و روش‌ها

در این مطالعه از ۲۰ موش بالغ نر ۸-۶ هفته‌ای نژاد NMRI (۳۰±۵ گرم) استفاده شد. حیوانات از مرکز نگهداری حیوانات دانشکده علوم دانشگاه رازی تهیه شد و برای همخوانی با محیط، ۲ هفته در قفس با دسترسی آزادانه به آب و غذا و شرایط محیطی استاندارد نگهداری شدند. پس از آن حیوانات به ۴ گروه (هر گروه در بردارنده ۵ حیوان) تقسیم شدند:

۱- گروه کنترل: سالی نر مال دریافت کردند.

۲- گروه تحت درمان با سیپروفلوکساسین: ۱۲/۵ mg/kg سیپروفلوکساسین (۱۸)، محلول در (PBS Phosphat-buffered saline) داخل صفاقی دریافت کردند.

۳- گروه تحت درمان با ال-کارنی تین: ۱۰۰ mg/kg ال-کارنی تین (۱۹) محلول در PBS داخل صفاقی دریافت کردند.

۴- گروه تحت درمان ترکیبی: نخست ۱۰۰ mg/kg ال-کارنی تین، محلول در PBS، داخل صفاقی دریافت کردند.

میزان آنتی‌اکسیدان‌های پلاسمای منی مانند کاتالاز، گلوکاتایون پراکسیداز و سوپراکسیداز دیسموتاز را کاهش داده و منجر به گردآوردن میزان زیادی ROS می‌شود (۵)، همچنین اسپرم‌هایی که اشکال غیرطبیعی دارند و لکوسیت‌های منی، نیز از منابع بنیادی تولید ROS [Reactive Oxygen Species] گونه‌های واکنشی اکسیژن در مایع انزالی هستند (۶ و ۷). سیپروفلوکساسین، با فعال کردن کاسپاز ۳ می‌تواند نقش مهمی در کاهش تعداد اسپرم، جنبش اسپرم و افزایش میزان تکه‌تکه شدن DNA و به وجود آمدن واریکوسل داشته باشد (۸). مطالعات دیگر نشان می‌دهد این دارو به صورت معنی‌دار هم به کارکرد و هم به ساختار بیضه آسیب می‌زند و باعث کاهش تعداد و توان حرکت اسپرم در رت‌های زیر درمان با این آنتی‌بیوتیک می‌شود و به دنبال آن با افزایش مرگ سلولی و تغییرات بافتی، اثر گنادوتوکسیک بر بیضه بر جای می‌گذارد (۹).

کارنی تین نوعی پروویتامین است که پیش از این با عنوان ویتامین BT یا B11 شناخته می‌شد. کارنی تین با فرمول شیمیایی $C_2 H_{15} NO_3$ به صورت محلول در آب بوده و وزن مولکولی ۱۶۱/۲ دارد (۱۰).

ال-کارنی تین تنها ایزومر کارنی تین است که از نظر بیولوژی کنشگر (فعال) است. ال-کارنی تین در کبد، کلیه و مغز از لیزین و می‌تیونین ساخته می‌شود. ال-کارنی تین با فراهم کردن سامانه‌گذری برای اسیدهای چرب آزاد و فرآورده‌های استیل-کوآنزیم A در میتوکندری، نقش کلیدی در بتا‌اکسیداسیون اسیدهای چرب با زنجیره بلند و در پایان تعادل انرژی دارد (۱۱). کما پیش از سرآغاز دهه ۹۰ پژوهش‌های بسیاری در مورد تاثیر ال-کارنی تین بر ناباروری با علت ناشناخته (ایدیوپاتیک) مردان انجام شده است. در سال‌های اخیر از ال-کارنی تین و مشتقات آن (استیل-کارنی تین، پروپیونیل ال-کارنی تین و ...) برای درمان ناباروری مردان استفاده شده است. ال-کارنی تین با تامین انرژی مورد نیاز اسپرم، تاثیر مثبت بر روند تحرک و بلوغ اسپرم و نقش اساسی در متابولیسم اسپرم ایفا می‌کند (۱۲). بیشترین غلظت ال-کارنی تین در بدن انسان در اپی‌دیدیم دیده می‌شود که ۲۰۰۰ بار بیشتر از غلظت آن در سرم است (۱۳)

بررسی آماری: نتایج برنامه آماری SPSS بررسی شد. آزمون‌های آماری ANOVA و T-Test برای واکاوی آماری نتایج بین گروه‌های تجربی و کنترل، بکار رفت. داده‌ها به صورت میانگین و انحراف معیار استاندارد (mean±SD) بیان شد. ($p \leq 0/05$) مرز استنتاج آماری برای بررسی اختلاف معنی‌دار میانگین بین گروه‌های تجربی و کنترل بود.

نتایج

داده‌های وزن بدن (جدول ۱) نشان داد که بین هیچ یک از گروه‌ها اختلاف معنی‌دار وجود نداشت ($p \geq 0/05$)، هر چند سیپروفلوکساسین باعث افزایش وزن بدن در مقایسه با گروه کنترل شد اما این افزایش معنی‌دار نبود. داده‌های وزن بیضه (جدول ۱) نشان داد میانگین وزن بیضه در گروه سیپروفلوکساسین در مقایسه با گروه کنترل کاهش معنی‌دار داشت ($p \leq 0/05$). در گروه ترکیبی، میانگین وزن بیضه در گروه ترکیبی ال-کارنی تین، سیپروفلوکساسین نسبت به گروه سیپروفلوکساسین افزایش معنی‌دار نشان داد ($p \leq 0/05$) و ال-کارنی تین توانست کاهش ناشی از سیپروفلوکساسین را برگرداند.

میانگین قطر لوله‌های منی‌ساز، قطر لومن لوله‌های منی‌ساز، ضخامت اپی‌تلیوم و قطر تونیکا آلبوژینا در گروه سیپروفلوکساسین در مقایسه با گروه کنترل کاهش معنی‌دار نشان داد ($p \leq 0/05$)، در گروه ترکیبی میانگین قطر لوله منی‌ساز، ضخامت اپی‌تلیوم و قطر تونیکا آلبوژینا در گروه ترکیبی ال-کارنی تین، سیپروفلوکساسین افزایش معنی‌داری نسبت به گروه سیپروفلوکساسین نشان داد ($p \leq 0/05$) و ال-کارنی تین توانست کاهش ناشی از سیپروفلوکساسین را جبران کند (جدول ۱). قطر لومن کاهش جزئی نسبت به گروه سیپروفلوکساسین داشت اما کاهش معنی‌دار نبود.

پس از یک ساعت $12/5 \text{ mg/kg}$ سیپروفلوکساسین محلول در PBS داخل صفاقی دریافت کردند.

آماده سازی نمونه برای بررسی بافت بیضه: ۱۵ روز پس از آغاز درمان، همه حیوانات با جابجایی نخاع، کشته و بیضه آنها از حفره شکم خارج شد. بیضه راست و چپ با ترازیوی دیجیتال و دقت $0/01$ گرم وزن شد. برای ثبوت بافتی، بیضه چپ در محلول ثابت کننده (فیکساتیو) فرمالدئید بافری ۱۰ درصد به مدت ۷۲ ساعت در دمای اتاق غوطه‌ور می‌شد. پس از سه روز و اطمینان از ثبوت بافتی بیضه‌ها، نمونه‌ها با میکروسکوپ نوری پاساژ بافتی شده. و با پاساژ از اتانول با درجه فزاینده، گزین و پارافین مذاب استفاده شد. پس از قالب‌گیری بیضه‌ها، با استفاده از دستگاه میکروتوم دوار (Leitz, Germany) برش‌هایی به ضخامت $5 \mu\text{m}$ و از هر بیضه ۵ تا ۸ اسلاید تهیه و به روش هماتوکسیلین-ئوزین رنگ‌آمیزی و با میکروسکوپ نوری (Olympus, Japan) با درشت‌نمایی $\times 400$ بررسی شد.

ارزیابی هیستومورفومتری: قطر لوله‌های اسپرم‌ساز، لومن لوله‌های اسپرم‌ساز و ضخامت اپی‌تلیوم زایشی با میکروسکوپ نوری و بزرگنمایی $\times 160$ اندازه‌گیری و با دوربین "Dino Capture Korea" تصاویری از مقاطع بافتی تهیه شد. به این ترتیب متغیرهای مورد نظر در لوله‌های منی‌ساز گرد یا نزدیک به گرد در هر بیضه اندازه‌گیری شد، برای تیزنگری (دقیق بودن) اندازه‌گیری‌ها، قطرهای متقاطع در مقاطع بافتی به طور تصادفی انتخاب شدند و میانگین قطر بزرگ و کوچک هر لوله منی‌ساز سنجیده شد. در پایان میانگین اندازه این متغیرها در هر بیضه و سپس در کل بیضه‌های هر گروه محاسبه و مقایسه شد. همچنین، تعداد سلول‌های ژرمینال، تعداد اسپرماتوگونی، اسپرماتوسیت اولیه، اسپرماتید گرد، سرتولی و اسپرماتید دراز در هر لام در ۲۰ میدان دید مختلف با میکروسکوپ نوری شمرده و نتایج دفترینه (ثبت) شد.

جدول ۱. مقایسه میانگین وزن بدن، وزن بیضه، قطر لوله منی ساز، قطر لومن، قطر اپی تلیوم زایا، قطر تونیکا آلبوژینا در گروه‌های مختلف موش پس از تیمار با سیپروفلوکساسین (۱۲/۵ mg/kg) و ال-کارنی تین (۱۰۰ mg/kg).

گروه‌ها	کنترل	سیپروفلوکساسین	ال-کارنی تین	ترکیبی سیپروفلوکساسین + ال-کارنی تین
وزن بدن (g)	۳۰/۹ ± ۰/۲۶	۳۲/۶ ± ۰/۴۸	۲۸/۸ ± ۰/۴۴	۳۲/۲ ± ۰/۲
وزن بیضه (g)	۰/۱۰۷ ± ۰/۰۰۴	۰/۰۷۳ ± ۰/۰۰۲ ^{ab}	۰/۱۰۹ ± ۰/۰۰۶	۰/۱۰۹ ± ۰/۰۰۵ ^c
قطر لوله منی ساز (μm)	۲۰۰/۵۶ ± ۶/۱۱	۱۸۸/۶۱ ± ۳/۰۹ ^{ab}	۲۲۱/۹۲ ± ۹/۳۳ ^a	۲۲۵/۷۹ ± ۹/۴۵ ^c
قطر لومن (μm)	۹۴/۹۳ ± ۱/۰۲	۶۷/۶۳ ± ۰/۷۳ ^a	۶۸/۳۱ ± ۰/۷۵ ^a	۶۵/۷۶ ± ۰/۶۹
قطر اپی تلیوم زایا (μm)	۸۷/۳۴ ± ۰/۳۳	۶۲/۱۲ ± ۰/۳۸ ^{ab}	۸۹/۵۵ ± ۰/۸۲	۸۰/۶۶ ± ۰/۷۶ ^c
قطر تونیکا آلبوژینا (μm)	۲۷/۴۳ ± ۰/۱۳	۲۳/۱۳ ± ۰/۱۲ ^{ab}	۲۸/۷۶ ± ۰/۱۵	۲۶/۱۲ ± ۰/۰۶ ^c

a در مقایسه با کنترل، ab در مقایسه با کنترل و کارنی تین c در مقایسه با سیپروفلوکساسین (مقادیر به صورت mean ± SD می باشد) (One way ANOVA, T-Test. و p ≤ 0/05)

سیپروفلوکساسین و ال-کارنی تین در مقایسه با گروه سیپروفلوکساسین افزایش معنی دار نشان داد (p ≤ 0/05). میانگین تعداد سلول‌های اسپرماتوسیت، کاهش و میانگین تعداد سلول‌های سرتولی و اسپرماتوگونی افزایش نشان داد اما هیچ یک معنی دار نبود (جدول ۲).

کاهش معنی داری در میانگین تعداد سلول‌های اسپرماتوسیت، اسپرماتید دراز، اسپرماتید گرد، در گروه سیپروفلوکساسین در مقایسه با گروه کنترل دیده شد (p ≤ 0/05). میانگین تعداد سلول‌های، سرتولی و اسپرماتوگونی کاهش نشان دادند اما این کاهش معنی دار نبود. از سویی میانگین تعداد سلول‌های اسپرماتید دراز و اسپرماتید گرد، در گروه ترکیبی،

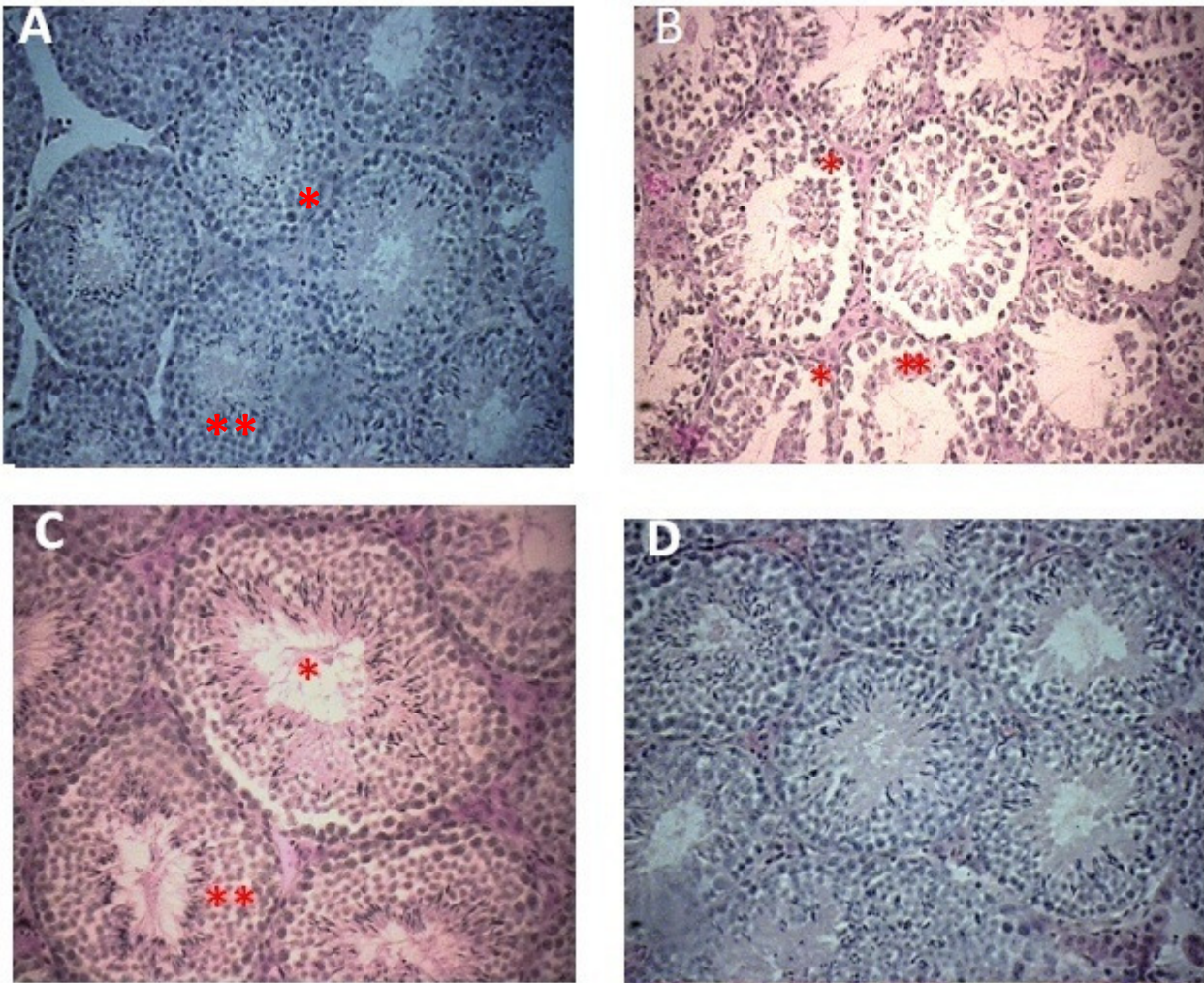
جدول ۲. مقایسه میانگین تعداد انواع سلول‌های اسپرماتوگونی، اسپرماتوسیت، اسپرماتید (گرد و دراز)، سرتولی (×۱۰۶) در گروه‌های مختلف موش پس از تیمار با سیپروفلوکساسین (۱۲/۵ mg/kg) و ال-کارنی تین (۱۰۰ mg/kg).

گروه‌ها	کنترل	سیپروفلوکساسین	ال-کارنی تین	ترکیبی سیپروفلوکساسین + ال-کارنی تین
اسپرماتید گرد (×۱۰۶)	۸۳/۶۸ ± ۱/۷۹	۳۷/۷۱ ± ۱/۰۹ ^{ab}	۱۱۲/۵۵ ± ۳/۷۱ ^a	۸۴/۵۲ ± ۱/۶۸ ^c
اسپرماتید دراز (×۱۰۶)	۱۰۵/۵۵ ± ۳/۳	۴۹/۵۹ ± ۱/۱۱ ^{ab}	۱۰۶/۴۲ ± ۳/۴۱	۶۱/۳۳ ± ۱/۲۵ ^c
اسپرماتوسیت (×۱۰۶)	۴۸/۳۴ ± ۱/۱۸	۳۰/۶۷ ± ۱/۰۶ ^{ab}	۴۷/۲۱ ± ۱/۱۷	۲۸/۹۳ ± ۱/۰۲
اسپرماتوگونی (×۱۰۶)	۶/۷۴ ± ۰/۲۵	۴/۵۵ ± ۰/۱۸	۶/۷۲ ± ۰/۲۳	۶/۷۵ ± ۰/۲۶
سرتولی (×۱۰۶)	۱۱/۰۳ ± ۰/۷۶	۱۰/۰۴ ± ۰/۶۸	۱۲/۰۳ ± ۰/۷۷	۱۱/۴۴ ± ۰/۶۶

a در مقایسه با کنترل، ab در مقایسه با کنترل و کارنی تین c در مقایسه با سیپروفلوکساسین (مقادیر به صورت mean ± SD می باشد) (One way ANOVA, T-Test. و p ≤ 0/05)

سیپروفلوکساسین بیشتر تغییرات تخریبی ایجاد شده با سیپروفلوکساسین با تجویز ال-کارنی تین تا اندازه‌ای برگشت یافته و تعدیل شده بود و ارتفاع لایه‌های سلولی و قطر لوله‌ها، انسجام و آرایش بافتی و مرگ سلولی در مقایسه با گروه سیپروفلوکساسین به طور چشمگیری بهبود یافت (شکل C-۱). در گروه ال-کارنی تین هم ساختار لوله منی ساز و ضخامت اپی تلیوم زایا کمابیش مشابه گروه کنترل بود (شکل D-۱).

لوله‌های منی ساز در گروه کنترل اسپرماتوزن طبیعی داشته، اپی تلیوم زایشی لوله‌ها شکل طبیعی خود را حفظ کرده و سلول‌ها بسامان و به هم پیوسته بودند (شکل A-۱). در بیضه‌های موش‌های گروه سیپروفلوکساسین هماهنگی بافتی با از بین رفتن اپی تلیوم زایا از دست رفته و آرایش نابسامانی به خود گرفته بود، همچنین، مرگ سلول‌های رده اسپرماتوسیت اولیه سراسر مشهود بود (شکل B-۱). در گروه ال-کارنی تین و



شکل ۱: بافت بیضه موش بالغ در گروه های مختلف تیمار شده با سیپروفلوکساسین (۱۲/۵ mg/kg) وال - کارنی تین (۱۰۰ mg/kg)، (برش های ۵ میکرومتری، رنگ آمیزی هماتوکسیلین - اتوزین $\times 400$)، (A) اپی تلیوم زایشی، در گروه کنترل، به اسپرماتوژنز فعال در لوله ها توجه شود (B) بی نظمی و کاهش اپی تلیوم زایشی در گروه تیمار شده با سیپروفلوکساسین،* حضور واکوئل در ضخامت اپیتلیوم ژرمینال ،** از بین رفتن سلول های زایا و غیرفعال بودن اسپرماتوژنز در بسیاری از لوله ها (C)، نمای اپی تلیوم زایش لوله های منی ساز در گروه تیمار شده با ال-کارنی تین + سیپروفلوکساسین،* افزایش قطر لوله ها و اسپرماتوژنز فعال در بسیاری از لوله ها** انسجام بافتی در اپیتلیوم زایشی (D) اپی تلیوم زایشی در گروه تیمار شده با ال- کارنی تین ، روند طبیعی اسپرماتوژنز.

بحث و نتیجه گیری

در پایان دوره تیمار وزن بدن افزایش نشان داد اما این افزایش معنی دار نبود در صورتی که وزن بیضه کاهش یافته بود. نتایج ما با نتایج اسکراد و همکاران در سال ۲۰۰۳ و دیگر مطالعات پیشین همسو بود (۲۰ و ۲۱). کاهش وزن بیضه می تواند به دلیل کاهش تعداد سلول های زایا، مهار روند اسپرماتوژنز یا فعالیت

در این مطالعه تیمار موش های بالغ با سیپروفلوکساسین به مدت ۱۵ روز باعث کاهش وزن بیضه، کاهش قطر لوله های منی ساز، کاهش قطر لومن، کاهش قطر تونیک آلبوژینا، کاهش تعداد سلول های اسپرماتوسیت، اسپرماتید گرد و دراز شد.

بیضه وابسته به دو هورمون تستوسترون و FSH است که برای اسپرماتوژنز لازم هستند (۲۸). بنابراین، این موارد در کاهش تعداد سلول‌ها و در نتیجه اختلال در اسپرماتوژنز نمی‌تواند بی‌تاثیر باشد. همچنین، سیپروفلوکساسین با فعال کردن کاسپاز ۳ سبب مرگ برنامه‌ریزی شده (آپوپتوزی) می‌شود (۳۱-۲۹). کاهش تعداد سلول‌ها می‌تواند به دلیل برهم خوردن تعادل هورمون‌های جنسی، القای استرس اکسیداتیو و افزایش آپوپتوزی باشد. نتایج ما کاهش قطر لومن و ضخامت اپی‌تلیوم لوله‌های منی‌ساز را نشان داد، کاهش قطر لومن لوله‌های منی‌ساز می‌تواند نتیجه دژنره شدن سلول‌های زایا باشد. سلول‌های زایای پوشاننده لوله منی‌ساز در صورتی که دچار نکروز شوند سبب کاهش قطر لومن و قطر لوله منی‌ساز می‌شود. نتایج ما با نتایج ابویتا و همکاران در سال ۲۰۱۱ همسو بود (۳۲). با توجه به این که غشای پایه از جنس پروتئین است (۳۳) این احتمال وجود دارد که سیپروفلوکساسین بر پروتئین‌های غشای پایه تاثیر گذاشته و سبب کنده شدن سلول‌ها از غشای پایه و کاهش ضخامت آن شده باشد. از دلایلی که می‌توان برای اثر سیپروفلوکساسین بر بافت بیضه ذکر کرد، اثر استرس اکسیداتیوی آن است. سیپروفلوکساسین باعث افزایش سطح رادیکال‌های آزاد (ROS) و لیپید پراکسیداسیون و کاهش فعالیت آنزیم آنتی‌اکسیدانی، گلوتاتیون در بافت بیضه می‌شود (۳۲ و ۳۵) بافت بیضه به دلیل داشتن درصد بالای اسیدهای چرب غیراشباع در غشای سلول‌هایش و درجه بالای متابولیسم و تکثیر سلولی در این بافت، به استرس اکسیداتیو بسیار حساس است که این مساله نشان‌دهنده پراهمیت بودن ظرفیت آنتی‌اکسیدانی بافت بیضه است (۳۴). بنابراین، آثار دیده‌شده در این مطالعه را می‌توان تا اندازه‌ای ناشی از اثر استرس اکسیداتیو سیپروفلوکساسین دانست.

در مطالعه ما ال-کارنی تین توانست کاهش قطر لوله منی‌ساز، قطر تونیکا آلبوژینا و ضخامت اپی‌تلیوم زایای لوله منی‌ساز را

آنزیم استروئیدساز باشد (۲۲). در مطالعه ما قطر لوله منی‌ساز کاهش پیدا کرد، کاهش قطر لوله‌های منی‌ساز می‌تواند از کاهش ارتفاع اپی‌تلیوم زایشی باشد و کاهش ارتفاع اپی‌تلیوم زایشی می‌تواند از کاهش اسپرماتوژنز و سلول‌های اپی‌تلیوم زایشی باشد، که در نهایت کاهش تعداد سلول‌های جنسی در اپی‌تلیوم زایشی، باعث آزادسازی زود هنگام اسپرماتیدهای نابالغ به لومن می‌شود (۱۸). همچنین، سیپروفلوکساسین سبب کاهش میزان هورمون تستوسترون، اختلال در اسپرماتوژنز و کم شدن لایه‌های اپی‌تلیوم زایشی می‌شود (۲۳). بنابراین، تغییر در میزان این هورمون نیز خود ممکن است دلیلی بر کاهش قطر لوله‌های منی‌ساز در بیضه موش زیر تیمار با سیپروفلوکساسین باشد. در مطالعه خاکی و همکاران در سال ۲۰۰۸ نیز قطر لوله‌های منی‌ساز با تجویز دهانی ۱۲/۵mg/kg سیپروفلوکساسین کاهش یافت، همچنین، در آزمایش آنها تعداد اسپرماتوگونی، سلول‌های اسپرماتوسیت اولیه، اسپرماتید گرد و دراز کاهش نشان داد (۲۴). در مطالعه ما، افزون بر کاهش معنی‌دار اسپرماتوسیت اولیه، اسپرماتید گرد و دراز در گروه سیپروفلوکساسین، میانگین تعداد سلول‌های اسپرماتوگونی و سرتولی هم کاهش نشان داد ولی این کاهش معنی‌دار نبود اما در مطالعه دیگری سیپروفلوکساسین بر اسپرماتوژنز تاثیری نداشت (۲۵). افزایش میزان آپوپتوز در سلول‌های زایا، تحت تاثیر سیپروفلوکساسین، می‌تواند میزان اسپرماتوژنز را کاهش دهد (۲۶). کاهش تعداد سلول‌ها می‌تواند به دلیل برهم خوردن تعادل هورمون‌های جنسی، القای استرس اکسیداتیو و افزایش آپوپتوزی باشد. LDH، آنزیمی است که در بسیاری از بافت‌های بدن یافت می‌شود و در اثر آسیب سلولی، ترشح آن به جریان خون افزایش می‌یابد. افزایش سطح LDH، به دنبال مصرف سیپروفلوکساسین در رت‌ها، می‌تواند سبب آسیب سلول‌های زایا شود (۲۷). آسیب سلول‌های لیدینگ در اثر مصرف سیپروفلوکساسین، باعث کاهش سطح تستوسترون می‌شود، از طرفی فعالیت طبیعی

آن تورم ناشی از تجمع مواد زاید) موثر باشد (۳۷). نقش ال-کارنی تین در دستگاه تولیدمثل و بنابراین در تولیدمثل با کاهش پراکسیداسیون لیپیدی به اثبات رسیده است. این احتمال وجود دارد که ال-کارنی تین با مداخله اسید آراشیدونیک تشکیل دهنده فسفولیپو و همچنین پروتئین کیناز C باعث کاهش پراکسیداسیون لیپیدی و استرس اکسیداتیو شود (۳۸). بنابراین، با توجه به مطالب ذکر شده در مورد آثار حفاظتی ال-کارنی تین بر بافت بیضه، دور از انتظار نیست که ال-کارنی تین سبب بهبود متغیرهای بالا در مطالعه ما شده باشد. سیپروفلوکساسین آثار ویرانگری مانند اختلال در روند اسپرماتوژنز به دلیل مرگ سلول‌های اسپرماتوسیت اولیه و کاهش میزان تولید اسپرم، بر بافت بیضه موش بالغ بر جای می‌گذارد که در نهایت سبب هیپواسپرماتوژنز و ناباروری در موش‌های نر می‌شود. بنابراین در این مطالعه ال-کارنی تین به دلیل توان آنتی‌اکسیدانی نهفته از یک سو و تسهیل اکسیداسیون اسیدهای چرب و تامین انرژی مورد نیاز برای بلوغ و حرکت اسپرم از سوی دیگر توانست آثار ناپسند آن را بر بافت بیضه برگرداند.

سپاسگزاری و سپاسداری

نتایج این تحقیق بر پایه پایان‌نامه کارشناسی ارشد خانم مینا کیانی دانشجوی دانشگاه رازی کرمانشاه، ارائه شده است. بدین وسیله از کارکنان آزمایشگاه بخش بافت‌شناسی و جنین‌شناسی که در اجرای این تحقیق ما را یاری کردند قدردانی می‌کنیم. نویسندگان اعلام می‌دارند که هیچ‌گونه تضاد منافی ندارند.

در حد گروه کنترل بهبود دهد و نیز کاهش وزن بیضه را جبران کند، این یافته‌ها با نتایج زارع در تضاد بود (۳۵). در مطالعه آنها تجویز ۱ و ۱۰ میلی‌گرم، ال-کارنی تین، تاثیر معنی‌داری بر سیستم تولیدمثل و موارد نامبرده شده نداشت. در مطالعه‌ای که در سال ۲۰۱۴ توسط سازگار و همکاران (۳۶) بر موش صحرایی دیابتی الگوی استرپتوزوتوسین انجام شد یافته‌های مطالعه نشان داد که تجویز کوتاه مدت ال-کارنی تین، سبب افزایش قطر خارجی و قطر داخلی لوله منی‌ساز در موش‌های دیابتی درمان شده با ال-کارنی تین می‌شود و از سوی دیگر سبب کاهش ضخامت اپی‌تلیوم ژرمینال در همین موش‌ها می‌شود، بنابراین، آنها به این نتیجه رسیدند که درمان با ال-کارنی تین می‌تواند سبب بهبود در فرایند اسپرماتوژنز مردان دیابتی شود، همچنین، وزن بیضه در موش‌های دیابتی تحت درمان با ال-کارنی تین افزایش یافت، نتایج ما با یافته‌های آنها در موارد ذکر شده موافق بود اما در مطالعه ما ضخامت اپی‌تلیوم زایا افزایش یافت. ال-کارنی تین میانگین تعداد سلول‌های اسپرماتید گرد و دراز را هم افزایش داد. اما در این میان میانگین تعداد اسپرماتوسیت اولیه کاهش جزئی هر چند غیرمعنی‌دار نشان داد که چه بسا با توجه به افزایش دیگر سلول‌های زایا، کاهش برخی از سلول‌ها در مسیر تکثیر و تکامل سلولی را می‌توان به افزایش احتمال استفاده از این سلول‌ها به منظور تبدیل آنها تا رسیدن به اسپرم بالغ نسبت داد. یافته‌های ما با نتایج مطالعه دلیکتاز و همکاران (۲۰۱۲) همسو بود، در مطالعه آنها ال-کارنی تین توانست بر بهبود سلول‌های زایای تخریب شده در رت‌های ایسکمی (Ischemia) بیضه‌ای (نرسیدن خون به بافت بیضه و به دنبال

منابع

1. Wolfson JS, Hooper DC. The fluoroquinolones: structures, mechanisms of action and resistance, and spectra of activity in vitro. *Antimicrob Agents Chemother* 1985; 28: 581-586.
2. Koziel R, Zablocki K. Calcium signals are affected by ciprofloxacin as a consequence of reduction of mitochondrial DNA content in Jurkat cells. *Antimicrob Agents Chemother* 2006; 50 : 1664-1671.

3. Christine N, Erik S, Christian B, et al. Ciprofloxacin-induced acute psychosis in a patient with multidrug-resistant tuberculosis. *J Eur Psychiat* 2003; 18: 262-263.
4. Grabe M, Forsgren A, Bjork T. Concentrations of ciprofloxacin in serum and prostatic tissue in patients undergoing transurethral resection. *Eur J Clin Microbiol* 1986; 5: 211-212.
5. Arunanbalahan C, Balamurugan K and Vanithakumari G. Studies on the effect of ciprofloxacin on the biochemical parameters in testis of albino rats. *International Journal of Current Innovation Research* 2015; 1(4) : 91-101.
6. Fanaei H, Keshtgar S, Bahmanpour S, Ghannadi A, Kazeroni M. Beneficial effects of alpha-tocopherol against intracellular calcium overload in human sperm. *Reprod Sci* 2011; 18(10): 978-82.
7. Keshtgar S, Fanaei H, Bahmanpour S, Azad F, Ghannadi A, Kazeroni M. In vitro effects of alpha-tocopherol on teratozoospermic semen samples. *Andrologia* 2012; 44(Suppl 1): 721-7.
8. Zhang J, Zhang Y, Herman B. Caspases apoptosis and aging. *J Ageing Res Rev* 2003; 2(Suppl 4): 357-66.
9. Abd-Allah AR, Aly HA, Moustafa AM. Adverse testicular effects of some quinolone members in rats. *J Pharmacol Res* 2000; 2: 211-219.
10. Aoki H, Miyamoto N, Furuya Y, Mankura M, Endo Y and Fujimoto IC. Incorporation and Accumulation of Docosahexaenoic Acid from the Medium by *Pichia methanolica* 2002; HA-32.
11. Jeulin C, Lewin LM. Role of free L-carnitine and acetyl-L-carnitine in post-gonadal maturation of mammalian spermatozoa. *Hum Reprod Update* 1996; 2(2): 87-102.
12. Matalliotakis I, Koumantaki Y, Evageliou A, Matalliotakis G, Goumenou A, Koumantaki E. L-carnitine levels in the seminal plasma of fertile and infertile men: correlation with sperm quality. *Int J Fertil Womens Med* 2000; 45(3): 236-240.
13. Rab T, Strowitzki T, Diedrich K. Manual on assisted reproduction. 2nd ed. Berlin Heidelberg; Springer-Verlag, 2000: 258.
14. Ng CM, Blackman MR, Wang C, Swerdloff RS. The role of carnitine in the male reproductive system. *Ann N Y Acad Sci* 2004; 1033: 177-88.
15. Agarwal A, Prabakaran S, Allamaneni SS. Relationship between oxidative stress, varicocele and infertility: a meta-analysis. *Reprod Biomed* 2006; 12: 630-3.
16. Aitken RJ, Clarkson JS. Cellular basis of defective sperm function and its association with the genesis of reactive oxygen species by human spermatozoa. *J Reprod Fertil* 1987; 81: 459-469.
17. Demir A, Turker P, Onol FF, Sirvanci S, Findik A, Tarcan T. Effect of experimentally induced *Escherichia coli* epididymo-orchitis and ciprofloxacin treatment on rat spermatogenesis. *Int J Urol* 2007; 14: 268-272.
18. Anahara R, Yoshida M, Toyama Y, Maekawa M, et al. Estrogen agonists, 17beta-estradiol, Bisphenol A, and diethylstilbestrol decrease cortactin expression in the mouse testis. *Arch. Histol. Cytol* 2006; 69(2): 101-107.
19. Jabbari M, Talebi-Taher M, Ariafar M. L-Carnitine and its Protective Role in Contrast-Induced Renal Injury in Rats. *J Ardabil Univ Med Sci* 2012; 12(2): 115-121.
20. Schrade SM. Man and the workplace: assessing his reproductive health. *Chem Health* 2003; Saf: 11-6.
21. Takahashi O, Oishi S. Testicular toxicity of dietary 2,2-bis(4-hydroxyphenyl) propane (bisphenol A) in F344 rat. *Arch Toxicol* 2001; 75: 42-51.
22. Chapin RE, Harris MW, Davis BJ, Ward SM, Wilson RE and Mauney MA. The effects of perinatal/juvenile methoxychlor on adult rat nervous, immune and reproductive system function. *Fundam. Appl Toxicol* 1997; 40: 138-57.
23. Zobeiri F, Sadrkhanlou RA, Salami S, Mardani K. Long term effect of ciprofloxacin on testicular tissue: evidence for biochemical and histochemical changes. *Int J Fertil Steril* 2013; 6(4): 294-303.
24. Khaki A, Heidari M, Ghaffari M, Khaki AA. Adverse effects of ciprofloxacin on testis apoptosis and sperm parameters in rats. *Iranian Journal of Reproductive Medicine* 2008; 6(2): 71-76.
25. Crotty KL, May R, Kulvicki A, Kumar D, Neal DE Jr. The effect of antimicrobial therapy on testicular aspirate flow cytometry. *J Urol* 1995; 153: 335-338.
26. Weyers AI, Ugnia LI, Garcia Ovando H, Gorla NB. Ciprofloxacin increases hepatic and renal lipid hydroperoxides levels in mice. *Biocell* 2002; 26: 225-228.
27. Stenman UH and Alfthan H. Markers for testicular cancer" Washington: AACCC Press; p. 351-9. Naber KG, Landen H. Rapid resolution of symptoms with ciprofloxacin therapy in 3859 hospitalised patients with urinary tract infection. *Intern J Antimicrobial Agents* 2004; 23: 35-40.
28. Kumari GV, Deivendran R, Kalavani B and Anbalagan C. Toxicity of ciprofloxacin in the

- seminal vesicles of rats and the rescue of antioxidant vitamins. "Prespectives in Animal Ecology and Reproduction". 2008; 5:382-402.
29. Shinoda K, Mitsumori K, Yasuhara K. Doxorubicin induces male germ cell apoptosis in rats. *J Arch Toxicol* 1999 ; 73 (Suppl4-5):274-81.
30. Naber KG, Landen H. Rapid resolution of symptoms with ciprofloxacin therapy in 3859 hospitalised patients with urinary tract infection. *Intern. J Antimicrobial Agents* 2004;23: 35-40.
31. Suschek CV, Krischel V, Bruch-Gerharz D. Nitric oxide fully protects against UVA induced apoptosis in tight correlation with Bcl-2 up-regulation. *J Biol Chem* 1999; 5: 6130-7.
32. A-Abu-Aita N, A- Ahmed K, M -Mounair S. The protective effect of Ginger and N- Acetyl Cysteine on Ciprofloxacin-Induced Reproductive Toxicity in Male Rats. *Journal of American Science* 2011; 7(7): 741-75.
33. Paulsson M. Basement membrane proteins: structure, assembly and cellular interactions. *Crit Rev Biochem Mol Biol* 1992; 27(1-2): 93-127.
34. Elshaari FA, Fatum AE, Sheriff DS. Spermatozoan unique representation of Oxygen-Antioxidant paradox. *Acta Medica Medianae* 2010; 49(1): 48-53.
35. Zare Z, Eimani H, Mohammadi M, Mofid M. The Effect of Orally Administered L-carnitine on Testis Tissue, Sperm Parameters and Daily Sperm Production in Adult Mice. *Yakhteh Medical Journal* 2010; 11(4):382-389.
36. Sazegar Gh, Ebrahimi V, Saeedi Boroujeni M. Morphometric study of testis tissue and spermatogenesis following carnitine administration rat induced with streptozotocin, *Iranian Journal of Diabetes and Metabolism* 2014;14 (1):1-14.
37. Deliktaş H, Gedik A, Nergiz Y. The Effect of L-Carnitine on Testicular Ischemia-Reperfusion Injury due to Testicular Torsion in Rats. *Eur J Gen Med* 2012; 192-196.
38. Vicari E, Calogero AE. Effects of treatment with carnitines in infertile patients with prostatic-vesico-epididymitis. *Hum Reprod* 2001;16: 2338-42.

Protective Effect of L-Carnitine on Adult Mice Testis Histopathology Treated With Ciprofloxacin

*Mina Kiani (MSc)¹-Ahmad Gharzi (PhD)¹-Paria Parto (PhD)¹

*Corresponding Address: Department of Biolog, School of sciences, Razi University, Kermanshah, Iran

Email: Minakiani335@gmail.c

Received: 07/Jan/2017 Revised: 07/Mar/2017 Accepted: 21/May/2017

Abstract

Introduction: Ciprofloxacin has adverse effects on spermatogenesis and male fertility. since L-carnitine has antioxidant effects potentially.

Objective: Ciprofloxacin has adverse effects on spermatogenesis and male fertility. since L-carnitine has antioxidant effects potentially, the purpose of this study is to investigate the gonadotoxic effects of ciprofloxacin and L-carnitine protective effects on male mice.

Materials and Methods: Totally, 20 white mice of NMRI race were randomly selected and divided into four groups of 5. control group received normal saline, experimental group 1 received 12.5 mg/kg ciprofloxacin, experimental group 2 received 100 mg/kg L- carnitine, experimental group 3 received 100 mg/kg L- carnitine and 12.5 mg/kg ciprofloxacin simultaneously. all animals were treated by peritoneal injection for 15 days. after treatment, the animals were weighed. the removed testis and the organ were weighed, too. the left testes were fixed in formalin 10% solution for histological examination. finally, the slices were stained with hematoxylin and eosin (H & E). then, results in the form of mean values were analyzed using SPSS, ANOVA test and T- test.

Results: Testis weight, spermatogenesis cells count (spermatocytes, round spermatids, elongated spermatids) and diameter of seminiferous tubules in the ciprofloxacin group, compared to the control group, showed a significant decrease ($p \leq 0 / 05$). however, the simultaneous use of L-carnitine with ciprofloxacin, testis weight, spermatogenesis cell count (round spermatid, long spermatid) and seminiferous tubule diameter, compared to the ciprofloxacin group, revealed a significant increase ($p \leq 0 / 05$).

Conclusion: It can be concluded that L- carnitine administration can cause an improvement, gonadotoxic ciprofloxacin effects and spermatogenesis in adult mice.

Conflict of interest: none Declared

Key words: L-Carnitine improves gonadotoxic damage caused by ciprofloxacin and spermatogenesis process in the adult mouse.

Key words: Carnitine, Ciprofloxacin, Mice, Spermatogenesis, Testis

Journal of Guilan University of Medical Sciences, No: 102, Pages: 1-10

Please cite this article as: Kiani M, Gharzi A , Parto P. Protective Effect of L-Carnitine on Adult Mice Testis Histopathology Treated With Ciprofloxacin J of Guilan Univ of Med Sci 2017; 26(102):1-10. [Text in Persian]