

گزارش یک مورد بیماری کی کوچی - فوجی موتو

دکتر سید اسماعیل عسکری (M.D.)^۱ - دکتر شادمان نعمتی (M.D.)^۱ - *دکتر علی اکبر صادقی (M.D.)^۱

*نویسنده مسئول: رشت، دانشگاه علوم پزشکی گیلان، بیمارستان امیرالمومنین، مرکز تحقیقات گوش، گلو، بینی و جراحی سر و گردن

پست الکترونیک: aliakbarsadeghi888@gmail.com

تاریخ دریافت مقاله: ۸۹/۵/۲۴ تاریخ پذیرش: ۸۹/۸/۱۱

چکیده

مقدمه: بیماری کی کوچی - فوجی موتو یا لنفادنیت نکروزان هیستوسیتی یک علت نادر و خود محدود شونده تب و لنفادنوپاتی گردنی است که غالباً در زن‌های جوان دیده می‌شود. این بیماری اولین بار در سال ۱۹۷۲ در مقاله‌های ژاپنی معرفی شد ولی پس از آن از سایر مناطق جهان نیز مواردی گزارش شد. اهمیت آن در افتراق این علت خوش خیم از سایر علل خوش خیم و بدخیم لنفادنوپاتی‌های گردنی است.

معرفی مورد: خانم ۱۸ ساله‌ای با تب طول کشیده، کاهش وزن، تعریق شبانه و لنفادنوپاتی گردن بود که در بیوپسی غده گردنی تشخیص بیماری کی کوچی - فوجی موتو مطرح شد.

نتیجه‌گیری: آشنایی بیشتر متخصصان گوش، گلو، بینی و جراحی سر و گردن، سایر جراحان، متخصصان داخلی و عفونی و نیز پزشکان عمومی با این بیماری در استان گیلان.

کلید واژه‌ها: التهاب گره‌های لنفی هیستوسیتیک نکروزان / بیماری‌های لنفاوی / نشانه‌ها و علائم بیماری

مجله دانشگاه علوم پزشکی گیلان، دوره بیستم شماره ۷۸، صفحات: ۸۷-۸۴

مقدمه

کاهش وزنی به مقدار ۸ کیلوگرم و بیوست را ذکر می‌کرد. بیمار هم‌زمان با شدت یافتن تب، دچار لنفادنوپاتی متعدد گردنی در مثلث قدامی و خلفی سمت چپ و با شدت کمتر در مثلث قدامی سمت راست گردن شد. لنفادنوپاتی بیمار در ابتدا در لمس دردناک بود ولی سایر معاینه‌های گوش، گلو و بینی طبیعی بوده‌است. بیمار عوامل خطر ابتلا به عفونت HIV و سابقه بیماری مشابه و بروز لنفادنوپاتی را ذکر نمی‌کرد. ضمناً دچار تالاسمی مینور بود و واکسیناسیون کامل کشوری را هم انجام داده‌بود. بیمار سابقه مصرف اسید فولیک ۱mg در روز از مدت‌ها قبل و سفیکسیم به صورت یک دوره ۱۰ روزه را می‌داد. در آزمایش‌های انجام شده: لکونی $WBC=3000/mm^3$ ، $(HCT=27/1)$ ، $(Neut=53\%)$ ، $(Lymph=43\%)$ و $Hb=7/5g/dl$ ، $ESR=65mm/hr$ (ساعت اول)، آزمایش‌های سرولوژی برای توکسوپلاسموز، CMV، EBV، Wright، Coombs wright 2ME و ویدال منفی داشت. همچنین آزمایش‌های ANA (Antinuclear Antibody)، Ant.ds DNA، RF (Rheumatic Factor)، C-ANCA، P-ANCA و PPD منفی بودند.

بیماری کی کوچی - فوجی موتو یا لنفادنیت نکروزان هیستوسیتی یک فرایند واکنشی خودبخود محدود شونده و شبه لنفومی نادر است که به صورت لنفادنوپاتی گردنی همراه با تب تظاهر می‌کند (۱). این بیماری در زنان ۲۰-۳۰ ساله شایع‌تر است علت آن به رغم مطرح شدن برخی علل ویروسی، همچنان ناشناخته باقی مانده‌است. کلید تشخیصی بیماری، بیوپسی و پاتولوژی غده لنفاوی است و در تشخیص افتراقی لنفوم و علل خوش خیم لنفادنوپاتی‌های گردنی قرار می‌گیرد. معرفی این مورد با توجه به نادر بودن آن در ایران و جهان و نیز داشتن تشخیص‌های افتراقی مهم برای پزشکان و پاتولوژیست‌های منطقه می‌تواند مفید باشد.

معرفی مورد

بیمار زن ۱۸ ساله‌ای بود که از ۲ ماه پیش از مراجعه بدنبال سرماخوردگی خفیف دچار درد شکم چند روزه و سپس تب طول کشیده به مدت ۱/۵ ماه شد که تب بیمار با شدت بیشتر در شب‌ها ($39^{\circ}C$)، لرز گهگاهی، تعریق شبانه، بی‌حالی و ضعف و بی‌اشتهایی پیشرونده همراه بود. در این مدت، بیمار

لنفوئیدی با مراکز زایگر، ایمونوبلاست و هیستوسیت در نواحی پاراکورتکس دیده می‌شد. گرانولوم، قارچ و باسیل اسید فاست (AFB) در رنگ‌آمیزی‌های مخصوص آنها دیده نمی‌شد و شواهدی از بدخیمی نیز در نمونه گزارش نشد (شکل الفوب). پاتولوژیست تشخیص لنفادنیت نکروزان هیستوسیتی یا بیماری Kikuchi-Fujimoto را مطرح کرد. بنابراین، برای بیمار فقط درمان‌های نگهدارنده و علامتی نظیر کنترل تب و داروهای ضدالتهاب در صورت نیاز و استفاده از مایع و کالری بیشتر تجویز شد و از زخم محل جراحی مراقبت شد.

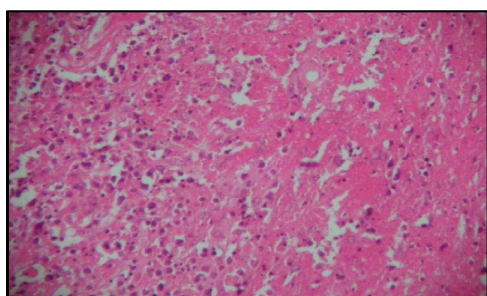
در پی‌گیری، بیمار بتدریج احساس بهبود، افزایش اشتها و وزن پیدا کرد و بهبود نشانگرهای خونی به صورت افزایش WBC (۳۸۰۰) و هموگلوبین (HB=۸/۵) و در معاینه گردن، رفع لنفادنوپاتی و کاهش اندازه لنفادنوپاتی شکمی در سونوگرافی مجدد شکم، در مدت ۴ هفته پس از بیوپسی نشان داد و در گزارش سونوگرافی ۶ ماه بعد از بیوپسی، لنفادنوپاتی‌های شکمی به طور کامل برطرف شده بودند.

در سونوگرافی گردن، لنفادنوپاتی متعدد در مثلث خلفی و جانبی چپ گردن که بزرگترین اندازه آنها ۱۹×۱۱×۷ میلی‌متر بود و در سمت راست گردن لنفادنوپاتی دیگر با اندازه کوچک‌تر نسبت به سمت مقابل گزارش شده بود.

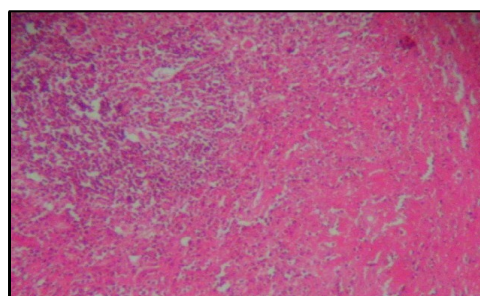
در سونوگرافی شکم، تجمعی از لنفادنوپاتی به ابعاد ۸×۱۴ mm و یک غده لنفاوی به اندازه ۱۴ mm در پاراکاوا و در مجاورت راست L₃ - L₄ دیده شد. در لگن لنفادنوپاتی دیده نشد و کبد، مجاری صفراوی و طحال اندازه و اکوی طبیعی داشتند.

در FNA از غده لنفاوی گردنی سمت چپ، جمعیتی ناهمگون از لنفوسیت‌ها در اندازه‌های مختلف و بدون بدخیمی وجود داشت که برای اطلاعات بیشتر پیشنهاد شده بود بیوپسی باز لنف نود انجام شود. گزارش پاتولوژی بیوپسی اِکسِزیونال غده لنفی ۲×۲cm در مثلث خلفی سمت چپ گردن یک لنف نود با ساختمان طبیعی حاوی نواحی نکروزه ائوزینوفیلی گسترده با خرده‌های سلولی بود که با هیستوسیت‌های کف‌آلود (Foamy) و پلاسماسل و لنفوسیت احاطه شده بودند و در نواحی غیرنکروزه آن، فولیکول‌های

نمای میکروسکوپی لنف نود بیمار (DX): کی کوچی - فوجی موتو



ب: بافت لنفاوی لنف نود حاوی نواحی نکروزه وسیع که با هیستوسیت‌های کف‌آلوده و پلاسماسل و لنفوسیت احاطه شده است



الف: بافت لنفاوی در نواحی غیرنکروزه و فولیکول‌های لنفوئیدی با مراکز زایگر

بحث و نتیجه‌گیری

بیماری کی کوچی - فوجی موتو از برخی مناطق ایران (مشهد، تهران، کاشان، اراک و همدان) (۱) و همچنین به صورت گزارش موردی از آمریکا، اسپانیا، اسکانندیناوی و کشورهای آسیایی خصوصاً ژاپن گزارش شده است (۲).
 اتیولوژی بیماری ناشناخته است. در ابتدا توکسوپلازما و سپس عوامل ویروسی مثل EBV، ویروس هرپس تیپ ۶ (HHV₆)، پاروویروس B19، HTLV₁، روبلا، پارامیکسوویروس، پارائفلونزا

بیماری کی کوچی - فوجی موتو از برخی مناطق ایران (مشهد، تهران، کاشان، اراک و همدان) (۱) و همچنین به صورت گزارش موردی از آمریکا، اسپانیا، اسکانندیناوی و کشورهای آسیایی خصوصاً ژاپن گزارش شده است (۲).
 اتیولوژی بیماری ناشناخته است. در ابتدا توکسوپلازما و سپس عوامل ویروسی مثل EBV، ویروس هرپس تیپ ۶ (HHV₆)، پاروویروس B19، HTLV₁، روبلا، پارامیکسوویروس، پارائفلونزا

کمتر از ۴۰ سال است، بیماری‌های التهابی و لنفوپرولیفراتیو برای بیمار متصور بود که FNA نیز یافته‌هایی به نفع این قضیه داشت. به همین علت برای تشخیص قطعی بیوپسی انجام شد که ضمن رد لنفوم، تشخیص کی کوچی-فوجی موتو مطرح شد. در اینجا یادآوری نکته‌ای بسیار مهم و کاربردی بویژه برای دستیاران رشته‌های ENT- HNS، جراحان عمومی و سایر همکاران ضروری است و آن این‌که اگر در FNA شواهدی دال بر وجود سلول‌های اپی‌تلیال و اسکواموس آتیپیک و به‌طور خلاصه شک به کارسینوم سلول اسکواموس (SCC) یا ملانوم یا آدنوکارسینوم ایجاد می‌شد، این بیوپسی باز اولاً بایستی همراه با اندوسکوپی نازوفارنکس، هیپوفارنکس، ازوفارنگوسکوپی، برونکوسکوپی و نمونه‌برداری تصادفی از ۴ مکان عمده نازوفارنکس، قاعده زبان، سینوس پیریفرم و ناحیه پُست کریکوئید (که احتمالاً منشأ اولیه تومور را مشخص می‌سازند) انجام می‌شد و ثانیاً با کنترل Frozen section و آمادگی جراح و تیم اتاق عمل جهت تبدیل فوری بیوپسی اِکسزیونال به جراحی دیسکسیون گردنی تبدیل می‌شد(۹). علائم و نشانه‌های بیمار پس از رزکسیون غده لنفاوی گردن برطرف شد و در پی‌گیری ۶ ماهه، علائمی دال بر عود بیماری بدست نیامد.

تشکر و قدردانی: بدین وسیله از همکار محترم پاتولوژیست جناب آقای دکتر آشتیانی که در تشخیص این بیماری ما را یاری کردند کمال تشکر و قدردانی را داریم.

لنفادنوپاتی منتشر و بندرت روی می‌دهد. تب در ۵۰-۳۰٪ موارد وجود دارد. بثورات پوستی ماکولوپاپولر، اریتماتوی منتشر و کهیری در ۳۰٪ بیماران رخ می‌دهد(۱). علائم همراه دیگر شامل تعریق شبانه، کاهش وزن، تهوع و استفراغ، گاهی اسهال، میالژی، آرتراژی، درد سینه و شکم و هیپاتواسپلنومگالی است(۶).

این بیماری خوش‌خیم بوده و بدون درمان خاصی در مدت ۸-۲ ماه خودبخود بهبود می‌یابد و بندرت عود می‌کند. یک مورد مرگ هم در این بیماری گزارش شده است(۱).

تشخیص بیماری کی کوچی- فوجی موتو براساس بیوپسی و دیدن تغییر هیستولوژی مشخص شامل نواحی نامنظم در پاراکورتکس از نکروز انعقادی با ذرات هسته‌ای و هیستوسیت‌های متعدد از انواع مختلف در نواحی نکروزه است(۶).

نکته بسیار قابل توجه آن‌که در تشخیص افتراقی بیماری کی کوچی- فوجی موتو، بیماری‌هایی نظیر لنفوم، لنفادنیت سلی، یرسینیوز، بیماری خراش گریه، توکسوپلاسماز، منونوکلیوز عفونی، کاوازاکی و کارسینوم متاستاتیک قرار می‌گیرند که با آزمایش، سرولوژی و بیوپسی قابل افتراق هستند(۷).

در بیمار گزارش شده با توجه به تب، آدنوپاتی دو طرفه گردنی، تعریق شبانه، کاهش وزن، لکوپنی و آنمی در آزمایش‌ها، از لحاظ بالینی و بویژه با توجه به سن بیمار که

منابع

1. Nouri Gh, et al. Report of two Cases with Kikuchi-Fugimoto Disease. Journal of Araq University of Medical Sciences 2006; 4: 21-27.
2. Mahmmodi S, Keramat F. Report of One Rare Case with Kikuchi or Histiocytic Necrotizing Lymphadenitis. Journal of Hamedan University of Medical Sciences 2003; 3(29): 67-72.
3. Cho Kg, Lee SS, Khang SK. Histiocytic Necrotizing Lymphadenitis: A Clinicopathologic Study of 45 Cases With In situ Hybridization For Epstein-Barr Virus And Hepatitis B Virus. J Korea Med sci 1996; 11: 409- 14.
4. Vazques M. Histiocytic Necrotizing Lymphadenitis: Kikachi-Fugimoto's Disease Associated with Systemic Lupus Erythematosus. QJM 1997; 9(8): 531- 533.
5. Rubio SI, Plewinsky TS, Sobatini M. Kikuchi's Disease Associated With Hashimoto's Thyroiditis. J Endoorinol Invest 1996; 19(2): 136.
6. Sarvghad M, Farrokh nia M. Report of One Case with Kikuch Disease Journal of Iran Otolaryngology 2007; 48: 121-124.
7. Posterneck MS, Swarts MN. Lymphadenitis and Pharyngitis. In: Mandell GL, Bennett JE, Dolin R. Principles and Practice of Infections Disease. 7th ed. Philadelphia; Charchill Livingstone Elsevier, 2009: 1066- 1075.
8. Atwater AR, Longley BJ, Aughenbaugh WD. Kikuchi's Disease: Case Report and Systematic Review of Cautaneous and Histopathologic Presentations. Journal of The American Academy of Dermatology 2008; 59(1): 130-6.
9. Chen A, Kristen JO. Differential Diagnosis of Neck Wasses In: Flint PW, Haughey BH, Lund VJ. Cummings Otolaryngology Head & Neck Surgery. 5th ed. Philadelphia; Mosby Elsevier, 2010: 1636-1642.

A Case Report of Kikuchi-fugimoto Disease

Askari S.E.(M.D.)¹- Nemati Sh.(M.D.)¹- *Sadeghi A.A.(M.D.)¹

*Corresponding Address: Department of Otolary – Head and Neck Surgery, Amiralmomenin

Hospital, Guilan University of Medical Sciences, Rasht, IRAN

E-mail: aliakbarsadeghi888@gmail.com

Received: 15/Aug/2010 Accepted: 2/Nov/2010

Abstract

Introduction: Kikuchi- Fugimoto or Histiocytic necrotizing lymphadenitis is a rare and self – limited disease with fever and cervical lymphadenopathy which often appears in young women.

At the first time this disease was described in Japanese articles in 1972, but then some cases were reported from the other parts of the world

Differential Diagnosis of this disease with other benign and malignant cases of cervical lymphadenopathy is very important.

Case report: This report is about an eighteen –years –old girl with long time fever, weight loss, night Sweat and cervical lymphadenopathy. The diagnosis of Kikuchi–Fugimoto disease was reported By Pathologist in cervical lymph node biopsy

Conclusion: In order to familiarize the otolaryngologist- head and neck surgeons, other Surgeons, internal and infectious disease specialists and general physician, this reported was done.

Key words: Histiocytic Necrotizing Lyphadenitis/ Lymphatic Disease/ Signs and Symptoms

Journal of Guilan University of Medical Sciences, No: 78, Pages: 84-87

This document was created with Win2PDF available at <http://www.daneprairie.com>.
The unregistered version of Win2PDF is for evaluation or non-commercial use only.