

گزارش همراهی دوپلیکاسیون و تنگی دوطرفه شریان های کلیه

*دکتر محمد کاظم لبادی (MD)^۱ - دکتر رضا پوربهادر (MD)^۲ - دکتر نازلی امینی (MD)^۱ - دکتر مونا نقشبندی (MD)^۲

*نویسنده مسئول: رشت، دانشگاه علوم پزشکی گیلان، بیمارستان رازی

پست الکترونیک: mohamadlebody@yahoo.com

تاریخ دریافت مقاله: ۸۷/۳/۲۵ تاریخ پذیرش: ۸۷/۵/۲۸

چکیده

مقدمه: تنگی شریان کلیه که امروزه به عنوان یکی از علل قابل برگشت و مهم هیپرتانسیون شریانی و نفروباتی ایسکمیک به خوبی شناخته شده است، هنوز از بحث انگیزترین مباحث پزشکی به شمار می رود. البته همانند سایر ضایعات عروقی، تنگی شریان کلیه همیشه همراه با پیامدهای بالینی نیست. تنگی شریان کلیه می تواند با سایر ناهنجاری های عروقی نظیر دوپلیکاسیون شریان کلیه همراه باشد اما تنگی همزمان کلیه شریان های مشروب کننده بسیار نادر است. معرفی بیمار: بیمار مرد ۵۶ ساله و مورد شناخته شده هیپرتانسیون شریانی دچار نارسایی مزمن کلیه و سابقه CVA بود که بدنبال ابتدای به اسهال و استفراغ با تشدید نارسایی کلیه مراجعه کرده بود که پس از بررسی، تشخیص دوپلیکاسیون هردو شریان کلیه راست و چپ و تنگی همگی آنها مسجل شد. آنژیوپلاستی عروقی کلیه انجام شد. عملکرد کلیه به حد طبیعی برگشت و فشار خون بیمار نیز کنترل شد.

کلید واژه ها: افزایش فشار خون / انسداد سرخرگ کلیوی

مجله دانشگاه علوم پزشکی گیلان، دوره هجدهم شماره ۷۰، صفحات: ۹۲-۸۷

مقدمه

شریان کلیه و تنگی شریان های کلیه می پردازیم که با درمان بموقع و کارآمد، از آسیب بیشتر کلیه جلوگیری شد.

معرفی بیمار

در تاریخ ۸۶/۹/۱۹ مرد ۶۶ ساله ای با شکایت اسهال و استفراغ های مکرر از یک هفته پیش به درمانگاه اورژانس بیمارستان آموزشی - درمانی رازی رشت مراجعه کرد. تهوع و استفراغ بیمار بدنبال غذا خوردن شروع شده بود و همراه با خون و صفرا نبوده است یک روز پیش از مراجعه، وی دچار کاهش قابل توجه حجم ادرار شده بود. در این مدت درد پهلو، تب و سوزش ادرار نداشت. در سابقه پزشکی، از ۶ سال پیش و از سن ۶۰ سالگی با تشخیص فشار خون اولیه درمان می شده است. بر اساس شرح حال اطرافیان هرگز کنترل مناسبی نداشته است. یک ماه پیش از آن بدنبال سردرد و سرگیجه با فشار خون ۲۶۰/۱۴۰ میلیمتر جیوه دچار نقص عصبی شده و با تشخیص CVA، ۲ بار دربخش داخلی اعصاب بیمارستان انزلی بستری شده بود. پس از ترخیص با درمان انالپریل و تریامترن اچ به دلیل ازوتمی (کراتینی = ۳/۷ میلی گرم

تنگی شریان کلیه که در موارد هیپرتانسیون خفیف در کمتر از یک درصد موارد مسئول شناخته می شود، مسبب ۵۰-۴۰٪ موارد هیپرتانسیون شدید و مقاوم به درمان و یا فشار خون کنترل شده ای است که اخیراً از کنترل خارج شده باشد. این ناهنجاری همچنین با اختلال در خونرسانی شریان های کلیه می تواند باعث نفروباتی ایسکمیک بشود که در صورت درمان بموقع کاملاً برگشت پذیر خواهد بود (۱). میزان بروز و شیوع این بیماری با پیشرفت روش های تشخیصی، رو به افزایش گذاشته است؛ به طوری که بر اساس گزارش های ثبت شده در آمریکا شیوع آن در افراد بالای ۵۰ ساله ۳/۷ و بروز آن ۰/۵ درصد تخمین زده می شود. تنگی شریان کلیه می تواند همراه سایر ناهنجاری های عروقی کلیه باشد که معمولاً بدون اهمیت بالینی هستند یا آن که اهمیت کمی دارند. در حال حاضر به یمن پیشرفت در زمینه آنژیوپلاستی و استنت گذاری، روش های یاد شده، درمان انتخابی تنگی شریان کلیه به شمار می روند (۵-۱). با این وجود گزارش ها از آنژیوپلاستی یا استنت گذاری همزمان بیش از یک شریان کلیه اندک است (۲).

در این مقاله ما به شرح مورد نادری از همراهی دوپلیکاسیون

پریده بوده و در سمع شریان کاروتید بروئی شنیده می‌شد. در سمع قلب نکته قابل توجهی وجود نداشت و در سمع ریه ویزینگ منتشر بازدمی شنیده می‌شد. در معاینه شکم، بدون اتساع و در سمع، بروئی دوطرفه روی شریان‌های کلیه شنیده می‌شد. اندام‌ها ادم نداشتند و نبض‌های دیستال 1^+ و متقارن لمس می‌شدند. معاینه عصبی نکته قابل توجهی نداشت. بیمار در هنگام مراجعه از داروهای زیر استفاده می‌کرد: آنتولول ۲۵ میلی‌گرم روزانه، آملوپرس ۵ میلی‌گرم روزانه، پیراستام ۴۰۰ میلی‌گرم روزانه و سلزلین ۲/۵ میلی‌گرم دو بار در روز.

آزمایش‌های اولیه شامل:

جدول ۱: آزمایشات بیمار در بدو بستری

۷/۲۴	PH	آنالیز	۱۷۰ میلی‌گرم در دسی‌لیتر	BUN	
			۶/۳ میلی‌گرم در دسی‌لیتر	کراتینین	
۳۵mmHg	Pco2	گازهای	۶/۹ میلی‌گرم در دسی‌لیتر	اسید اوریک	
۳۸/۲	Pa2	خونی	۱۲۹ میلی‌گرم در دسی‌لیتر	سدیم	
٪۶۰	O2 اشباع		۵/۷ میلی‌گرم در دسی‌لیتر	پتاسیم	
۱۵ meq/L	Hc03		۱۱۶ میلی‌گرم در دسی‌لیتر	قند پلاسمای خون	
۱۳۸mg/dl	تام	کلسترول	۹/۶ گرم در لیتر	Hb	CBC
۵۹ mg/dl	HDL		۸۰	MCV	
۵۶ mg/dl	LDL		۱۱۴۰۰	WBC	
۱۱۶ mg/dl	تری‌گلیسرید		۸۴	ESR	

داروئی شروع شد. کاتتر فولی گذاشته و برای کنترل فشارخون، آنتولول به مقدار ۲۵ میلی‌گرم دوبار در روز و آملودیپین ۵ میلی‌گرم دو بار در روز تجویز شد. درمان نگهدارنده CRF با کربنات کلسیم و اسید فولیک شروع و نیز بیمار هیدراته شد. کاتتر شالدون گذاشته شد و بیمار به دلیل علائم اورمی چهار نوبت دیالیز شد. کراتینین به تدریج کاهش یافت و بیمار در روز دهم بستری با درمان

در دسی‌لیتر) به گروه نفرولوژی ارجاع شد که این داروها با شک به هیپرتانسیون رنوواسکولار قطع و درمان با آنتولول و آملودیپین شروع می‌شود. برای بررسی رگ‌های کلیه سونوگرافی داپلر درخواست می‌شود. در همین مدت بیمار دچار اسهال و استفراغ با شرح حال مذکور شده و در بیمارستان رازی بستری می‌شود. بیمار سیگاری قهار ($\text{pack year} > 20$, eavy smoker) بوده و از ۲۰ سال گذشته از تریاک نیز استفاده می‌کرده است. در معاینه بدو ورود، بیمار هوشیار ولی بدحال بود و آگاهی به زمان و مکان نداشت. علائم حیاتی: BP=130/80 PR=84 RR=20 پایدار بود.

در معاینه سر و گردن JVP برجسته نبود. ملتحمه رنگ

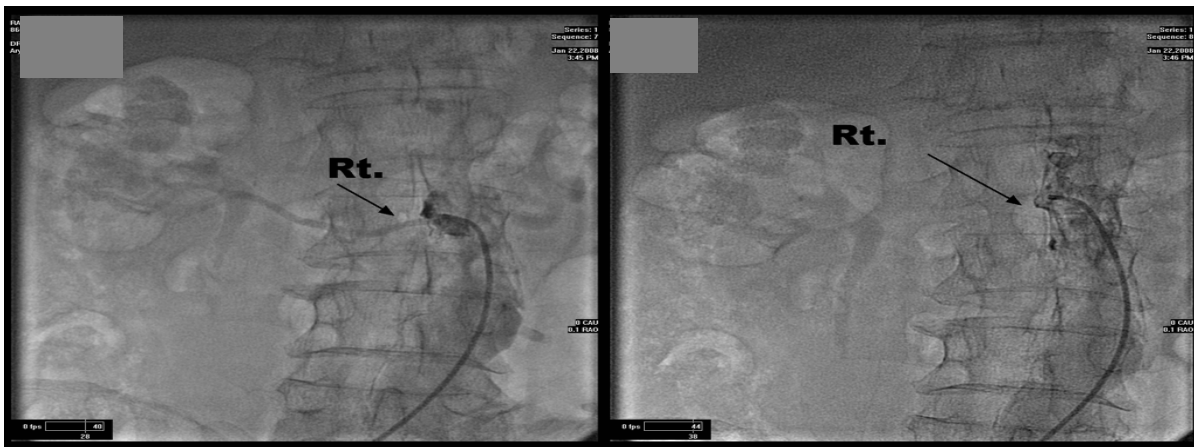در سونوگرافی، کلیه راست کوچک، ($43 \times 76 \text{mm}$) و کلیه چپ ($45 \times 93 \text{mm}$) بود افتراق کورتیکومدولاری طبیعی داشت هیدرونفروز دیده نمی‌شد. تنگی‌های آترواسکلروتیک منتشر در آئوپرت شکمی دیده می‌شد. هر دو شریان کلیه راست و چپ، ۷۰٪ تنگی داشتند. برای بیمار با تشخیص نارسایی حاد کلیه اضافه شده بر نارسایی مزمن (Acute on chronic Renal failure) درمان

می‌ساخت و به دلیل تنگی ۹۹٪ دهانه رگ، کاتتر وارد مجرای شریانی نمی‌شد (شکل ۳). ابتدا شریان تحتانی که قطر بیشتری داشت با روش استاندارد آنژیوپلاستی، استنت‌گذاری شد. سپس، با روش و ابزار آنژیوپلاستی کرونر در موارد انسداد کامل از گرفتگی دهانه شاخه فوقانی گذشته و پس از رفع انسداد با بالون کوچک کرونری، یک استنت مناسب از تنگی عبور داده و در محل نصب شد و به این ترتیب سرانجام تنگی شریان کلیوی رفع شد.

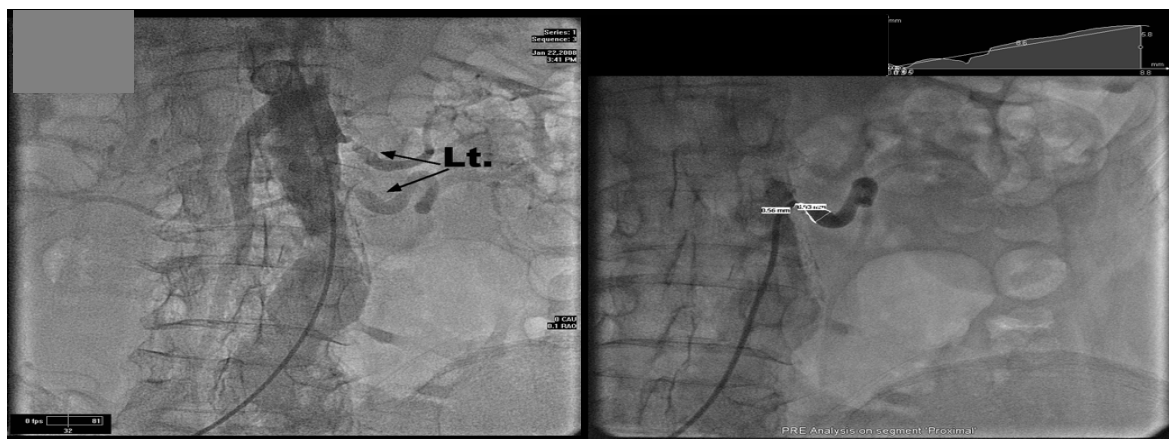
در پی‌گیری پس از آنژیوپلاستی، فشار خون بیمار تنظیم و کارکرد کلیه با کراتینین ۱/۵ بهبود یافته بود.

نگهدارنده CRF و کراتینین ۲/۵ مرخص شد. کاتترشالدون خارج و وی برای انجام آنژیوگرافی و آنژیوپلاستی عروق کلیه ارجاع شد و در تاریخ ۸۶/۱۱/۷ در بیمارستان خصوصی آریا آنژیوگرافی شریان‌های کلیه انجام شد.

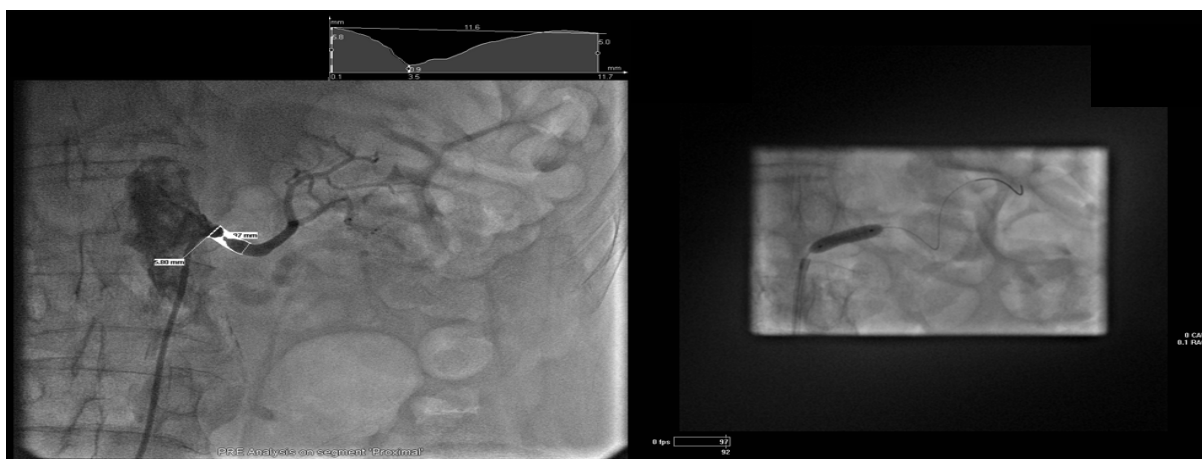
در آنژیوگرافی (شکل ۱ و ۲)، کلیه راست دارای دو شریان، هر دو با منشا آئورت بود. شریان اصلی فوقانی کاملاً مسدود و شریان تحتانی که بسیار باریک بود پل تحتانی کلیه راست را مشروب می‌کرد. کلیه چپ نیز دارای دو شریان مستقل با منشا آئورت بود که هر دو بیش از ۹۰ درصد تنگی داشتند. شریان فوقانی یک زاویه حاده با آئورت تشکیل داده بود که دسترسی به آن را بسیار دشوار



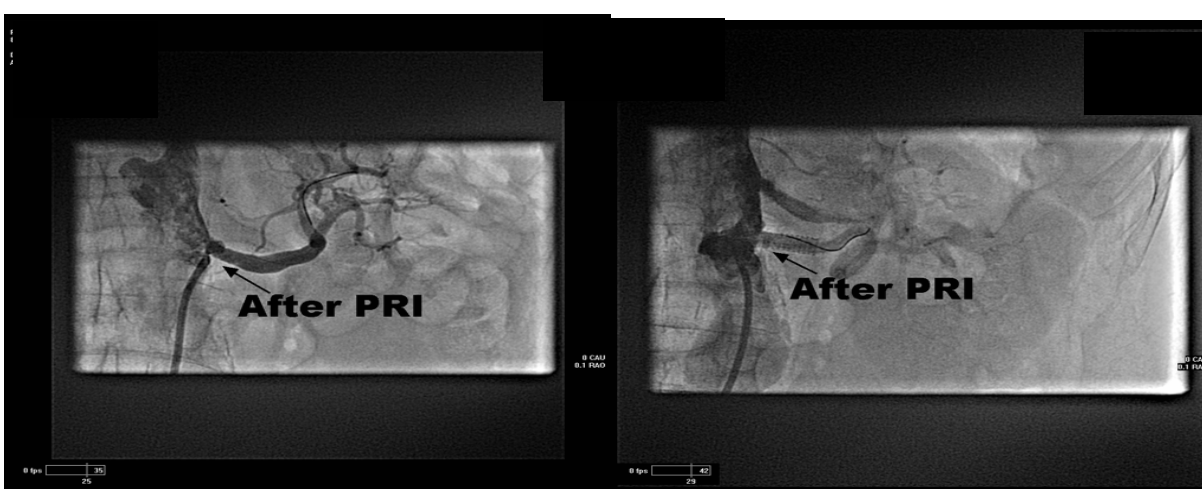
شکل ۱: عکس سمت راست: نمای آنژیوگرافیک شریانی کلیه راست، شاخه فوقانی. عکس سمت چپ: نمای آنژیوگرافیک شریانی کلیه راست، شاخه تحتانی



شکل ۲: عکس سمت راست: نمای آنژیوگرافیک شریانی کلیه چپ، شاخه تحتانی. عکس سمت چپ: نمای آنژیوگرافیک غیرانتخابی شریان‌های کلیه چپ، به منظور ظهور همزمان شریان‌های فوقانی و تحتانی



شکل ۳: عکس سمت راست: استنت گذاری شریان کلیه چپ، شاخه تحتانی. عکس سمت چپ: نمای آنژیوگرافیک جهت تعیین اندازه استنت رنال



شکل ۴: عکس سمت راست: نمای آنژیوگرافیک شریانی کلیه چپ، شاخه تحتانی پس از استنت گذاری. عکس سمت چپ: نمای آنژیوگرافیک شریان کلیه چپ، شاخه فوقانی پس از استنت گذاری.

بحث

روش درمانی مذکور می‌افزاید (۲، ۴، ۷ و ۸). البته همانند سایر ضایعات عروقی، تنگی شریان کلیه همیشه با پیامدهای بالینی همراه نیست. در ۲۰ تا ۴۵٪ بیماران که به دلایل دیگری، نظیر بیماری‌های محیطی اندام تحتانی یا برای عروق کرونر آنژیوگرافی شده‌اند، می‌توان درجاتی از تنگی شریان کلیه را مشاهده کرد. اکثر این یافته‌های اتفاقی اهمیت بالینی ندارند یا آن که اهمیت بالینی آنها ناچیز است. در مواردی شامل آغاز ناگهانی فشار خون پیش از ۲۰ سالگی یا پس از ۵۰ سالگی، فشارخون بدخیم، فشارخونی که به‌رغم تجویز سه داروی کاهنده فشار هنوز مقاوم به درمان بوده و کنترل نمی‌شود، باید به فکر تنگی شریان کلیه بود. همچنین، ازوتمی غیرقابل

تنگی شریان کلیه و پیامدهای آن - نفروپاتی ایسکمیک و هیپرتانسیون رنواسکولار - بی‌تردید یکی از موارد بحث‌انگیز در پزشکی است (۱). شیوع بیماری‌های آترواسکلروتیک عروق کلیه در بیماران دچار ضایعات آترواسکلروتیک در سایر بسترهای عروقی، حاکی از اهمیت نفروپاتی ایسکمیک به عنوان یک عامل مهم نارسایی کلیه بویژه در بالای ۵۰ سالگی است (۱). امروزه بر این باورند که تنگی شریان اصلی کلیه احتمالاً با مکانیسمی جدای از هیپرتانسیون منجر به آسیب کلیه می‌شود (۲). و گزارش مواردی حاکی از موفقیت ریواسکولاریزاسیون در برقراری عملکرد طبیعی کلیه بدون نیاز به دیالیز، بر لزوم توجه به ایسکمیک نفروپاتی و

اقدامات پیشگیرانه جهت کاهش نفروتوکسیسیته انجام شد. آنژیوپلاستی اولین بار در سال ۱۹۷۸ معرفی شد. میزان موفقیت آن ۸۰-۷۵٪ و عوارض ۱۰-۳٪ و شامل نارسایی حاد کلیه، هماتوم، خونریزی، آنوریسم کاذب، دیسکسیون و پارگی رگ، ترومبوز و آمبولی و عوارض قلبی است. امروزه، آنژیوپلاستی به عنوان یک روش درمانی قطعی در تنگی شریان کلیه کاملاً شناخته شده است (۳، ۶و ۸). در این بیمار با توجه به آتروفی کلیه راست ثانویه به انسداد کامل شریان و شانس موفقیت اندک آنژیوپلاستی در این گونه موارد، درمان مذکور فقط برای کلیه چپ، یعنی هر دو شریان کلیه چپ انجام شد که موفقیت‌آمیز و بدون عارضه خاص بود.

توجیه یا ازوتمی ناشی از مصرف مهارکننده‌های آنزیم مبدل‌کننده آنژیوتانسین، وجود کلیه کوچک یک‌طرفه، بروئی در سمع شکم، ابتلای شریان کاروتید، شریان کرونر یا رگ‌های محیطی و هیپوکالمی توجیه نشده لزوم بررسی شریان کلیه را می‌طلبد. در بیمار گزارش شده با توجه به شواهد موجود (بروئی در سمع شکم و کاروتید و سابقه حادثه عروق مغزی) شک بالینی قوی به نفع تنگی شریان کلیه وجود داشت و به همین دلیل در اولین فرصت، برای آنژیوگرافی انتخابی شریان‌های کلیه که استاندارد طلایی تشخیص تنگی شریان کلیه است و نیز آنژیوپلاستی معرفی شد. با توجه به ریسک بالای نفروتوکسیسیته ناشی از ماده حاجب،

منابع

1. Textor SC. Renovascular Hypertension and Ischemic Nephropathy. In: Brenner BM. The Kidney. 7th ed. Philadelphia; WB Saunders, 2004: 2065-100.
2. Pohl MC. Renal Artery Stenosis, Renal Vasculature and Ischemic Nephropathy. In: Schrier RW. Diseases of the Kidney and Urinary Tract. 7th

ed. London; Lippincott Williams and Wilkins, 2001: 1399-47.

3. Julia Lewis, Barbara Greco. Atheromatous Renovascular Disease. In: Richard J Johnson, John Feehally. Comprehensive Clinical Nephrology. 2nd Edition. Philadelphia; Mosby, 2003:815.

Report of Renal Artery Duplication Complicated by Bilateral Renal Artery Stenosis

*Lebadi M.K.(MD)¹ - Pour Bahador R.(MD)² - Amini N.(MD)¹ - Naghshbandi M.(MD)²

*Corresponding Author: Razi Hospital, Guilan University of Medical Sciences, Rasht, IRAN

E- mail: mohamadlebody@yahoo.com

Received: 14 Jun/2008 Accepted: 27/Aug/2008

Abstract

Renal artery stenosis now is one of the well recognized causes of Ischemic nephropathy and arterial Hypertension. It is one of the most challenging fields in medicine. Like other vascular anomalies, renal artery stenosis does not always have clinical outcomes. Renal artery stenosis can be seen with accompanying of other vascular abnormalities like arterial duplication, but stenosis of all supplying arteries together is rare.

Case Reportation: Patient is a 65 years old man, known case of poor control hypertension, chronic renal insufficiency and CVA, presented with diarrhea, repeated vomiting and deterioration of renal function. After clinical evaluation, patient underwent renal angiography and with bilateral duplication and renal arteries stenosis in all four arteries, and then angioplasty was performed. Renal function returned to normal and blood pressure controlled.

Key words: Hypertension/ Renal Artery Obstruction

Journal of Guilan University of Medical Sciences, No:70 , Pages: 87-92
