

گزارش یک مورد شوانوم ریشه قدامی C₁ با تظاهر سندرم فورامن مگنوم

*دکتر شاهرخ یوسفزاده (MD) - دکتر افشین دلیلی (MD) - دکتر شاهرخ ابراهیمی (MD) - دکتر محمد صفایی (MD) -
دکتر مرصده انشائی (MD)

*نویسنده مسئول: رشت، خیابان نامجو، مرکز آموزشی، درمانی پورسینا، مرکز تحقیقات تروما

پست الکترونیک: Yousefzadeh@gums.ac.ir

تاریخ دریافت مقاله: ۸۶/۵/۲۹ تاریخ پذیرش: ۸۶/۱۰/۶

چکیده

مقدمه: شوانوم نوعی تومور غلاف عصبی منشاء گرفته از سلول‌های شوان با رشد آهسته و معمولاً خوش‌خیم است. شوانوم‌های نخاعی تقریباً در تمام موارد از ریشه خلفی (حسی) منشاء می‌گیرند. شوانوم ریشه قدامی C₁ محدود به قسمت قدامی ناحیه مدولواسپینال بسیار نادر است. این تومورها قادرند با گسترش به فورامن مگنوم سبب سندرم فورامن مگنوم شوند.

معرفی مورد: این گزارش به معرفی خانم ۶۰ ساله‌ای می‌پردازد که با درد گردن و ناحیه پس سری، کوادری پارزی اسپاستیک و اختلال حس تجزیه‌ای مراجعه کرده بود. MRI از ناحیه گردن، تومور اکسترامدولر اینترادورال در موقعیت قدامی فورامن مگنوم را نشان داد. بیمار با کرانیوتومی ساب اکسی پوت با دستیابی خلفی همراه با لامینکتومی C₁ و C₂ و دکمپریون نخاع قرار گرفت. پس از آن، علائم بیمار رو به بهبود گذاشت. در بررسی هیستوپاتولوژی شوانوم گزارش شد. نتیجه‌گیری: بدلیل تنوع و غیر اختصاصی بودن علائم بالینی سندرم فورامن مگنوم، تشخیص، نیازمند ظن بالینی قوی در مراحل اولیه بیماری است. در این مرحله برداشتن تومور بهبود قابل توجه بیماران را بدنبال دارد.

کلید واژه‌ها: شوانوم / ریشه قدامی / فورامن مگنوم / کرانیوتومی ساب اکسی پیتال

مجله دانشگاه علوم پزشکی گیلان، دوره هفدهم شماره ۶۸، صفحات: ۷۹-۷۵

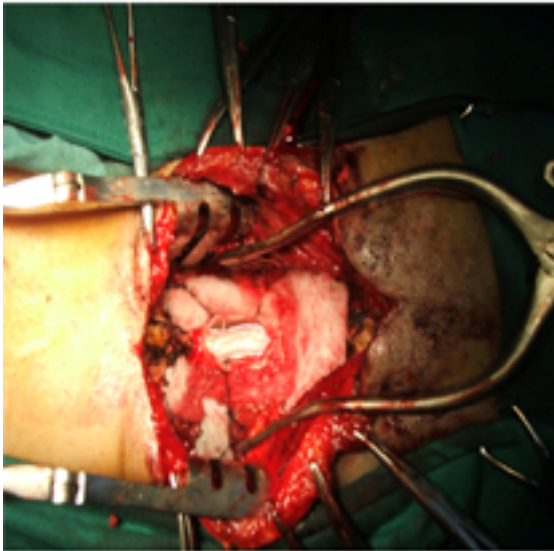
مقدمه

حرکت (کوادری پارزی اسپاستیک)، اختلال حسی (اختلال حس تجزیه‌ای، از دست دادن حس جلدی در درماتوم C₂ یا ناحیه پس سری) و اختلال عملکرد اعصاب کرانیال تحتانی یعنی XI و XII می‌شوند. آتروفی عضلات Intrinsic دست‌ها (ثانویه به اختلال گردش خون ناشی از درگیری شاخه نزولی شریان نخاعی قدامی)، دیسارتیری، دیسفونی، دیسفاژی و نیستاگموس روبه پایین (Down Beating) از سایر علائم هستند (۹و۸). شایع‌ترین علت این سندرم تومورهای خوش‌خیمی نظیر شوانوم، فیروم و منژیوم است که با برداشتن کامل در مراحل اولیه، بهبود قابل توجه بیماران را بدنبال دارد (۸).

معرفی بیمار: بیمار زن ۶۰ ساله‌ای بود که با ضعف اندام‌ها و اختلال در راه رفتن مراجعه کرده بود. مشکل بیمار از حدود ۱ سال پیش از آن به صورت پارستزی در دیستال اندام‌های تحتانی شروع شده و پس از گذشت حدود ۱-۲ ماه منجر به اختلال حرکت در اندام‌های تحتانی و بدنبال آن، در اندام‌های فوقانی شده بود. درد گردن و ناحیه پس سر را نیز ذکر می‌کرد که با حرکت

شوانوم نوعی تومور غلاف عصبی مشتق از سلول‌های شوان با رشدی آهسته و معمولاً خوش‌خیم است. بیشترین شیوع این تومورها در دهه ۴-۶ عمر است و توزیع جنسی تقریباً برابر دارند (۱). شوانوم‌های نخاعی مسئول ۳۰٪ تومورهای اولیه نخاع هستند (۱و۲). منشاء این تومورها می‌تواند از ریشه‌های مختلف در سگمان‌های متفاوت باشد؛ گاه در کانال نخاع و گاه در بافت‌های اطراف نخاع به شکل دمبل ایجاد می‌شوند. به‌طور کلی تومورهای پوشش عصبی C₁-C₂ تقریباً ۵٪ تومورهای غلاف عصبی نخاع را شامل می‌شوند (۳). منشاء شوانوم‌های نخاع تقریباً در تمام موارد از ریشه خلفی (حسی) است. بروز شوانوم ریشه قدامی C₁ محدود به قسمت قدامی ناحیه مدولواسپینال بسیار نادر است (۷-۴). تومور این قسمت از نخاع می‌تواند با گسترش به سمت بالا سبب بروز علائم سندرم فورامن مگنوم شود (۱). این سندرم شامل مجموعه‌ای از علائم بالینی متنوع است. تظاهر زودرس شامل سردرد اکسی‌پیتال و اختلال حسی بویژه پارستزی است. پس از آن بیماران دچار اختلال

پس از جراحی، بدلیل دستکاری‌های انجام شده ابتدا دیسفونی بیمار تشدید شد ولی طی هفته اول بهبود یافت. علائم حسی حرکتی بیمار نیز رو به بهبودی گذاشت و با انجام فیزیوتراپی بعدی بهبودی چشمگیری حاصل شد.



شکل ۲: تصویری از شوانوم مورد گزارشین عمل جراحی‌استیابی
C₁₋₂ Posterior midline suboccipital laminectomy

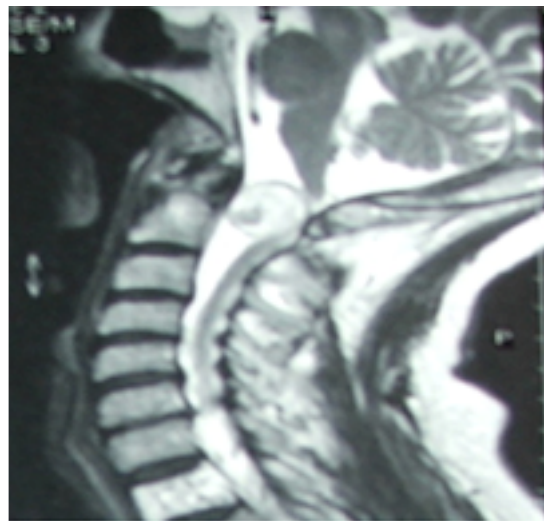
بحث و نتیجه گیری

در این گزارش بیماری معرفی شد که بدنبال شوانوم ریشه قدامی C₁ با سندرم فورامن مگنوم تظاهر نموده‌بود. تنوع و غیر اختصاصی بودن علائم بالینی این سندرم غالباً سبب اشتباه شده و تشخیص را به سمت بیماری‌های دمیلینیزان یا دژنراتیو متمایل می‌سازد. در حالی‌که علائم اکثراً ناشی از تومورهای خوش‌خیم بوده و ظن بالینی قوی در مراحل اولیه، می‌تواند با برداشتن توده کمک قابل توجهی در بهبود بیماران داشته باشد (۸). وسعت کانال نخاعی از فورامن مگنوم تا سطح C₂ سبب رشد تومور بدون بروز علائم بالینی می‌شود و معمولاً زمان شروع علائم تا تشخیص نسبتاً طولانی بوده و تومورها در هنگام درمان اغلب بزرگ هستند (۹).

بهترین روش تشخیص تومورهای این ناحیه انجام، MRI است. در گزارش MRI مورد معرفی شده، تشخیص پیشنهادی مننژیوم بود که علاوه بر آن‌که به مورد غفلت قرار گرفتن شوانوم این ناحیه بدلیل نادر بودن آن اشاره

تشدید می‌شد. در معاینه کاملاً هوشیار بود و در بررسی اعصاب کرانیال به‌جز آگزوتروپی مادرزادی چشم راست نکته دیگری وجود نداشت. در معاینه حرکتی، کوادری‌پارزی اسپاستیک به‌صورت افزایش تون اندام‌ها، هیپرفلکسی واضح، باینسکی مثبت و Hoffman's Sign دو طرفه و کلونوس مداوم در پای چپ وجود داشت. در معاینه حسی، اختلال حس درد و حرارت (با حفظ حس عمقی و لمس سطحی) و اختلال حسی در درماتوم C₂ وجود داشت. بیمار قادر به راه رفتن نبود.

در MRI ناحیه گردن توده‌ای ایتراذورال در موقعیت قدامی فورامن مگنوم که در تصاویر T₁ هایپو و در T₂ هایپر سیگنال بود، دیده شد (شکل ۱). این توده سبب فشردگی شدن نخاع به خلف و ایجاد هیدرومیلی دیستال شده بود. براساس گزارش MRI، تشخیص مطرح شده، مننژیوم بود.



شکل ۱: MRI ساژیتال ناحیه گردن به شوانوم قدامی (پیکان) که نخاع را تحت فشار قرار داده توجه نمایند.

بیمار مورد کرانیوتومی ساب‌اکسی‌پیتال خلفی و لامینکتومی C₁ و C₂ همراه دکمپرسیون قوس خلفی قرار گرفت. دورا از خط وسط باز شد و پس از باز کردن لیگامان Dentate و با حفظ عصب XI، توموری از سمت چپ مشخص شد (شکل ۲). ابتدا حجم توده را کاسته و سپس آن را به‌طور کامل برداشتیم بررسی هیستوپاتولوژی، شوانوم گزارش شد.

جانبی بسیار کمی دارد(۹). در گزارش‌های موجود از شوانوم‌های اینترادورال نخاع گردنی فوقانی، در یک مورد، تومور در موقعیت قدامی قرار داشت و به روش Anterior Corpectomy همراه با Reconstruction برداشته شد(۶). در موردی دیگر تومور دقیقاً مشابه مورد مطرح شده بود که جراحی با Lateral Suboccipital Transcondylar Approach انجام شد(۷).

در گزارش دیگری تومور در موقعیت قدامی - جانبی راست قرار داشت و مانند مورد گزارش شده به روش Posterior midline suboccipital laminectomy برداشته شد(۱۱).

نوع دستیابی جراحی به ترجیح جراح، اندازه جزء اکسترامدولرای و همچنین گسترش تومور اینترادورال بستگی دارد(۹).

پس از برداشتن کامل عود، نادر و پس از نوع ناکامل آن، ۵۰٪ است. عوارض جانبی طولانی مدت و شدید بدنال جراحی شوانوم بسیار نادر و امید به زندگی در بیماران معادل جمعیت عمومی است(۱۲و۱). پیش‌آگهی بیماران نیز در صورت برداشت کامل در مراحل اولیه عالی بوده و بهبود قابل توجه بیماران را بدنال دارد(۸). این امر ضرورت تشخیص بموقع و درمان جراحی هرچه سریع‌تر را ایجاب می‌کند.

دارد، ناشی از شباهت این دو نوع تومور در MRI است به گونه ای که در T1-weighted، نمای Isointense و با شیوع کمتر Hypointense و در T2-weighted نمای Isointense یا Hyperintense دارند. هر دو مورد نیز با تزریق گادولینیوم، Enhancement نشان می‌دهند. مننژیوما در T2-weighted، اغلب ناحیه مرکزی با کاهش سیگنال را ندارند، درحالی‌که این یافته در شوانوما به کرات دیده می‌شود(۱۰).

درمان ایده‌آل این تومورها برداشتن مطمئن و کامل است که با توجه به آناتومی حساس این ناحیه با حفظ کامل اعصاب کرانیال و ساختارهای عروقی صورت می‌گیرد(۸).

دستیابی قدامی به ناحیه پاراسپینال گردن به دلیل محدوده‌های باریک گردن و ساختار عصبی و عروقی متعدد از قبیل وجود شبکه براکیال، اعصاب کرانیال تحتانی و شریان ورتبرال دشوار است. اتصالاتی عضلانی - اسکلتی ماندیبول و قاعده جمجمه دسترسی گردنی فوقانی را محدودتر می‌کند. در مورد گزارش شده برداشتن کامل تومور از راه C1-2 Posterior Midline Suboccipital Laminectomy انجام شد که بهبود چشمگیری بدنال داشت. این روش که ۱۲۰ درجه از محیط دورسال ناحیه کرانیو ورتبرال را پوشش می‌دهد و به هر دو سمت خط وسط گسترش دارد؛ در برداشتن فشار استخوانی فورامن مگنوم نیز به کار می‌رود و عوارض

منابع

- Schwartz TH, McCormick PC. Spinal Cord Tumors in Adults. In: Winn HR. Youmans Neurological Surgery. 5th Edition. Philadelphia; Saunders, 2003: 4817-4824.
- Herregdts p, Vloeberghs M, Schmedding E, Goossens A, Stadnik T, D Haens J. Solitary Dorsal Intramedullary Schwannoma. Case Report. J Neurosurg 1991; 74: 816-820.
- George B, Lot G. Neurinomas of the First Two Cervical Nerve Roots. A Case- Series of 42 Cases. J Neurosurg 1995; 82:917-923.
- Kim SD, Nakagawa H, Mizuno J, Inoue T. Thoracic Subpial Intramedullary Schwannoma Involving a Ventral Nerve Root: a Case Report and Review of the Literature. Surg Neurol 2005; 63(4):389-393.
- Hajjar MVSD, Schmidek HH. Operative Neurosurgical Techniques: Indications, Methods and Results. 4th Edition. Philadelphia; WB Saunders, 2000: 151-158.
- O'Toole JE, McCormick PC. Midline Ventral Intradural Schwannoma of the Cervical Spinal Cord Resected via Anterior Corpectomy with Reconstruction: Technical Case Report and Review of the Literature. Neurosurgery 2003; 52(6):1482-1485.
- Ueda R, Yoshida K, Kawase T. Intradural C-1 Ventral Root Schwannomas Treated by Surgical Resection via the Lateral Suboccipital

- Transcondylar Approach--Three Case Reports. *Neurol Med Chir (Tokyo)* 2006; 46(6):298-301.
8. Wall M. Brainstem Syndromes. In: Bradley WG, Daroff RB, Fenichel MG, Jonkovic J. *Neurology in Clinical Practice*. 4th Edition. Philadelphia; Butterworth Heinemann, 2004: 278.
9. Menezes AH, Traynelis VC, Heth J. Tumors of Craniovertebral Junction. In: Winn HR. *Youmans Neurological Surgery*. 5th Edition. Philadelphia; Saunders, 2003: 4799-4816.
10. Brotchi J. Spinal Intradural Extramedullary Tumors. In: Rengachary SS, Ellenbogen RG. *Principles of Neurosurgery*. 2nd Edition. London; Elsevier Mosby; 2005:682.
11. Meshkini A. Upper Cervical Spinal Cord Tumor: Report of a Case. *Armaghane-Danesh Journal of Yasuj University of medical sciences* 1997; 5-6 (2): 54-50.
12. Seppala MT, Halita MJ, Sankila RJ, et al. Long-term Outcome after Removal of Spinal Schwannoma: A Clinic Pathological Study of 187 Cases. *J Neurosurg* 1995; 83: 621-626.

A Case Report of C₁ Ventral Root Schwannoma Manifesting as Foramen Magnum Syndrome

Yousefzadeh Chabok Sh (MD)¹- Dalili A.(MD)¹- Ebrahimi Sh. (MD)¹- Safai M. (MD)¹- Enshaei M. (MD)¹

* **Corresponding Author:** Trauma Research Center, Poorsina Hospital, Namjoo St, Rasht, IRAN

E- mail: falahatkar_s@yahoo.com

Received: 19 Aug/ 2008 Accepted: 27 Aug/ 2008

Abstract

Introduction: Schwannoma is a nerve sheath tumor originates from Schwann cells, with slow growth and usually benign. Spinal schwannomas almost arises from dorsal (sensory) root. C1 ventral root schwannomas which limited to the anterior part of medullospinal junction is extremely rare. These tumors may extend to foramen magnum and manifest as foramen magnum syndrome.

Case History: This report is presented a 60-years old female with cervical and occipital pain, spastic quadriparesis and dissociative sensory loss. Cervical MRI demonstrated an extramedullary intradural tumor in anterior part of foramen magnum.C₁₋₂ Posterior midline suboccipital laminectomy with spinal cord decompression was performed. After surgery, her symptoms improved. Histopathological evaluation revealed schwannoma.

Symptoms of foramen magnum syndrome are various and

Conclusion: Nonspecific, so diagnosis requires a high suspicious in early stages, when tumor resection may lead to significant improvement of the patients.

Key words: Schwannoma/ Ventral Root / Foramen Magnum/ Suboccipital Craniectomy

Journal of Guilan University of Medical Sciences, No: 68, Pages: 75-79
