

## گزارش یک مورد از تشکیل تنه مشترک اعصاب هیپوگلووس و واگوس در درون غلاف کاروتید

دکتر احمد علی قنبری\* - دکتر محمود ایوبیان\*\* - دکتر بهروز نیک نفس\*\*\* - دکتر امیر افشین خاکی\*\*\*\*

\*استادیار گروه آناتومی، دانشگاه علوم پزشکی تبریز

\*\*استادیار گروه آناتومی، دانشگاه علوم پزشکی ایران

\*\*\*دانشیار گروه آناتومی، دانشگاه علوم پزشکی تبریز

\*\*\*\*دانشیار گروه علوم تشریحی دانشکده پزشکی، مرکز تحقیقات مدیریت جامع سلامت کشور (NPMC)، دانشگاه علوم پزشکی تبریز

تاریخ دریافت مقاله: ۸۵/۷/۱۲

تاریخ پذیرش: ۸۶/۲/۱

### چکیده

عصب هیپوگلووس از نظر منشاء جنینی، کار و نوع رشته‌های عصبی، با عصب واگ کاملاً تفاوت دارد. این عصب به جز در قاعده جمجمه که مجاور گانگلیون تحتانی واگوس قرار می‌گیرد و از آن الیافی دریافت می‌کند در بقیه مسیر تا مثلث کاروتید، از آن جداست به طوری که هنگام جراحی در جدار حلق و عناصر غلاف کاروتید شناخته و تفکیک می‌شود. موردی که معرفی می‌شود، از نوع جالب و نادری است که در آن عصب هیپوگلووس کمی بالاتر از مثلث کاروتید وارد غلاف کاروتید شده و با عصب واگوس تا قاعده جمجمه در یک تنه مشترک هم‌مسیر شده بود. به عبارت دیگر، مسیر این عصب از قاعده جمجمه تا حدود زاویه ماندیبول همراه با عصب واگوس در غلاف کاروتید بوده است. لذا لزوم آشنایی با این تغییر مسیر و اهمیت آن در جراحی‌های نواحی طرفی گردن، سبب شد تا به صورت گزارش نادر (Case report) مطالعه و بررسی بیشتری شود.

کلیدواژه‌ها: جسم سبات/عصب زیرزبانی/عصب واگ

### مقدمه

فقط در انجام حرکت‌های مختلف ماهیچه‌ای مخصوص زبان دخالت دارد (۵). عصب هیپوگلووس، گذشته از ایفای نقش عمده در تکلم، در بلع نیز نقشی برجسته و انکارناپذیر دارد. چراکه فلج کامل و دوطرفه آن بلع را بسیار مشکل، بلکه غیر ممکن می‌سازد. هر چند، مواردی از تغییر مسیر عصب هیپوگلووس (۴) یا مجاورت عصب واگوس با احشای گردنی، گزارش شده (۵) و نیز این دو عصب در بخش کوچکی از مسیرشان در قاعده جمجمه مجاور هم قرار می‌گیرند، اما این حالت صرفاً یک مجاورت کوچک فیزیکی محسوب می‌شود و تاکنون گزارش نشده که این دو عصب در

اعصاب واگوس و هیپوگلووس از نظر منشاء جنینی و نوع الیاف عصبی، کاملاً با یکدیگر تفاوت دارند (۲). عصب واگوس چهار نوع رشته عصبی دارد که عبارت است از: الف- رشته‌های حرکتی، برای عضلات حنجره ب- الیاف پاراسمپاتیک که به قلب، ریه و بخش اعظم لوله گوارش و غدد ضمیمه آن ختم می‌شود ج- رشته های حسی که حس عمومی بخشی از سطح داخلی حنجره و مجرای خارجی گوش را منتقل می‌کند. د- الیاف حسی ویژه که انتقال حس چشایی نواحی اپی گلوٹ را بر عهده دارند (۱). در حالی که عصب هیپوگلووس عصب حرکتی سوماتیک محسوب می‌شود و

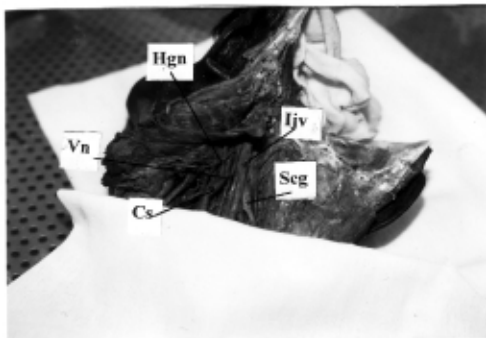
قسمت اعظم مسیرشان تنه مشترکی تشکیل داده باشند. عصب هایپوگلووس از نظر آناتومی در محل خروج از جمجمه عمقی تر از ورید ژوگولر داخلی، شریان کاروتید داخلی و اعصاب ۱۱ و ۱۰ قرار می گیرد. سپس به صورت مایل از پشت این عناصر عبور کرده و ضمن دور زدن گانگلیون تحتانی عصب واگوس پس از دریافت شاخه هایی از آن اتصال هایی نیز توسط بافت همبند با آن برقرار می کند (۶). بعد از این ناحیه، از بین ورید جوگولر و شریان کاروتید داخلی عبور کرده، و جلوتر از عصب واگوس به صورت عمودی تا زاویه ماندبیل نزول می کند.

در جراحی های جدار حلق یا عناصر غلاف کاروتید، تفکیک تنه اعصاب واگوس و هیپوگلووس امکان پذیر است که همین نکته امکان صدمه زدن به آنها را به حداقل می رساند. اما در صورت داشتن تنه مشترک این دو عصب، جراح هنگام عمل، دچار سر در گمی و مشکل خواهد شد. به همین دلیل این حالت را به صورت گزارش مورد نادر، ارائه می کنیم.

#### معرفی مورد:

هنگام تشریح ناحیه گردن جسد فرد مذکر با حدوداً پنجاه ساله، ابتدا عصب هایپوگلووس در بالای مثلث کاروتید شناسایی شد و در معرض دید قرار گرفت. ریشه فوقانی قوس گردنی و شاخه های آن نیز مشخص شدند. پس از تعقیب فوقانی تنه اصلی، متوجه شدیم که این عصب در بخش قدامی غلاف کاروتید پنهان شده و یافتن آن در بیرون از غلاف عملاً امکان نا پذیر است. لذا غلاف کاروتید از ناحیه مثلث کاروتید به سمت بالا با تشریح بررسی شد. در درون غلاف، ورید جوگولر و شریان کاروتید داخلی در وضع طبیعی خود قرار داشتند، اما عصب هایپوگلووس به صورت مایل به عصب واگوس

پیوسته، مجموعاً تنه مشترکی را تشکیل داده بود که تا قاعده جمجمه، جدا سازی آنها از یکدیگر میسر نبود (تصویر ۱ و ۲) در قاعده جمجمه چندین رشته ظرفیت از گانگلیون تحتانی عصب واگوس جدا شده و پس از تشکیل تنه ای مشترک به سمت کانال هایپوگلووس تغییر جهت داده بود که به نظر می رسید در همان محل، عصب هایپوگلووس پس از خروج از این کانال به واگوس پیوسته و تا محل جدا شدن آن در ناحیه گردن به طور تفکیک ناپذیر، از داخل غلاف کاروتید عبور



تصویر ۱: نمای خلفی خارجی بخش فوقانی گردن را در کاداور فیکس شده بدون رنگ آمیزی نشان می دهد. حروف اختصاری بکار رفته بشرح زیر است.  
Cs = Carotid sinus, Vn = Vagus nerve, Seg = Superior cervical ganglion  
Hgn = hypoglossal nerve, Ijv = Internal jugular vein  
به تنه مشترک اعصاب هایپوگلووس و واگوس توجه شود.



تصویر ۲: نمای خلفی خارجی بخش فوقانی گردن را در کاداور فیکس شده بعد از رنگ آمیزی نشان می دهد. حروف اختصاری بکار رفته به بشرح زیر است.  
Cs = Carotid sinus, Vn = Vagus nerve, Seg = Superior cervical ganglion  
Hgn = hypoglossal nerve, Ijv = Internal jugular vein  
در این تصویر، علاوه بر تنه مشترک عصب هایپوگلووس و واگوس، شاخه C1 برای قوس عصبی گردنی (Ansa cervicalis) نیز بخوبی دیده می شود.

## بحث و نتیجه‌گیری

اعصاب واگوس و هیپوگلووس، از نظر منشاء جنینی و کار تفاوت عمده ای با هم دارند. عصب واگوس دارای چهارنوع مختلف الیاف عصبی است که در مجموع حرکت عضلات حنجره، ضربان قلب، حرکات دودی قسمت اعظم لوله گوارش و ترشح غده‌های گوارشی و مجاری هوایی و تأمین حس مجرای گوش خارجی و بخشی از حنجره را برعهده دارد، در حالی که عصب هیپوگلووس از نظر ماهیت عصب حرکتی سوماتیک (Somatic efferent) است که حرکت ماهیچه‌های مشتق از میوتوم‌های اکسیپوت (عضلات مخصوص زبان) را برعهده دارد. مجاورت این عصب با عصب واگوس در قاعده جمجمه صرفاً یک ارتباط ظاهری و فیزیکی است و این دو هیچگونه ارتباط کارکردی با یکدیگر ندارند. عصب هیپوگلووس در حالت معمولی، به استثنای برقراری توسط رشته‌هایی باریک در قاعده جمجمه با گانگلیون تحتانی واگوس و دریافت الیاف ظریفی به نام شاخه‌های زبانی عصب واگوس در خارج شریان کاروتید داخلی، هیچگونه ارتباط دیگری با آن ندارد (۳). هرچند شاخه‌های متنوعی از عصب هیپوگلووس جدا شده و به منژ، رگ‌های مجاور یا ماهیچه‌های ناحیه قدامی گردن می‌روند، اما باید توجه داشت که این شاخه‌ها در واقع از جنس عصب هیپوگلووس نیستند بلکه رشته‌های گذری هستند که از گانگلیونهای فوقانی و تحتانی عصب واگوس، گانگلیون فوقانی سمپاتیک گردن، اعصاب نخاعی C1-C2 و همچنین عصب لینگوال به آن رسیده، سپس از آن خارج می‌شوند. به‌غیر از این ارتباط‌های شناخته شده، اعصاب واگوس و هیپوگلووس در طی نزول خود از قاعده جمجمه تا ناحیه گردن، مجاورت نزدیکی با یکدیگر ندارند و در تمام طول مسیر، همواره

عصب هیپوگلووس جدای از عصب واگوس و نسبت به آن در سطحی جلوتر قرار می‌گیرد (۶) لذا ورود عصب هیپوگلووس به غلاف کاروتید و تشکیل تنه مشترک با عصب واگوس، پدیده جالب و نادری است زیرا تشخیص و تفکیک آن دو در جراحی عروق کاروتید یا جداره حلق اهمیت ویژه‌ای دارد.

در مجموع، مشکلات ناشی از اثر فشاری تومورها یا آنوریسم شریان کاروتید بر عصب واگوس به‌طور جداگانه ممکن است به‌صورت تغییر صدا (دورگه شدن)، کندی ضربان قلب یا مشکلات گوارشی (بعضی اسهال‌های ظاهراً بی‌علت) بروز کند. همچنین، اثر فشاری بر عصب هیپوگلووس، می‌تواند لاغری زبان یا اختلال تکلم را به دنبال داشته باشد اما در بروز همزمان یک یا چند اختلال کارکردی این دو عصب باهم، نشانه مناسبی برای یافتن محل ضایعه توسط جراح یا متخصص اعصاب خواهد بود؛ چون تنها محلی که ممکن است این دو عصب در کنار هم عامل پاتولوژی تحت فشار قرار گیرند، همراهی آنان در ناحیه غلاف کاروتید (مورد گزارش شده) است.

پیشنهاد: در بروز یک یا چند علامت همزمان از اختلال عمل اعصاب واگوس و هیپوگلووس در بیمار، توصیه می‌شود ضمن بررسی بخش‌های دیگر دستگاه عصبی به امکان همراهی این دو در مجاورت شریان کاروتید نیز توجه شود که در این صورت تشخیص آسان‌تر و هزینه درمان نیز کمتر خواهد شد.

سؤال برای آینده: علت و چگونگی همراه شدن عصب هیپوگلووس با واگوس، سؤال است که از دید جنین‌شناسی باید بررسی بیشتری شود.

## منابع

1. Rath G, Anand C. Vagocervical Complex Replacing . Surg. Radiol. Anat. 16<sup>th</sup> Edit, 1994; Pp441-443
2. Williams PL, Bannister LH, Berry MM, Collins P. Gray's Anatomy 38<sup>th</sup> ed. Philadelphia; Saunders, 1995: 1258-63.
3. Fitz Gerald & Folan. Clinical Neuroanatomy And Related Neurosciences. 4<sup>th</sup> ed. 2000
4. Kim DD, Cacamese Jr Jf, Ord RA. Variation In The Course Of Hypoglossal Nerve 2003; Pp.568-570
5. Gibson A. Bilateral Abnormal Relationship Of The Vagus Nerve In Its Cervical Portion. J Anat Physio 1915; 49, 389.
6. Stranding S. Gray's Anatomy: The Anatomical Basis Of Clinical Practice; 39<sup>th</sup> ed. London; Churchill Livingstone,

## A Case Report of Hypoglossal and Vagus Nerves Constituted a Common Trunk in the Sheath of Carotid

Ghanbari A.A.(Ph.D)., Ayoubian M.(Ph.D)., Nick nafs B.(Ph.D)., Khaki A.A.(Ph.D)

### Abstract

The hypoglossal nerve according to its embryological origin, function and nerve fibers is completely different from vagus nerve. Except their relationship at the base of the skull where the hypoglossal nerve receives some fibers from the inferior vagal ganglion, along the rest of their way to carotid triangle they are separated from each other and in surgical approach to pharyngeal wall or carotid sheath each of them are clearly distinguishable. The inferior vagal ganglion the hypoglossal nerve entered the carotid sheath and descended as a common trunk with vagus nerve down to the angle of mandible where it left the trunk as a major branch to tongue. This rare case has been reported due to its great surgical importance at the side of neck and carotid sheath.

**Key words:** Carotid Body/ Hypoglossal nerve/ Vagus nerve