

گزارش یک مورد آنوفتالمی (Anophthalmia)

*عباس سلیمانی (MD)، سارا کریمی (MS)، سوده سلیمانی (MD)

*نویسنده مسئول: بابل، دانشگاه علوم پزشکی بابل بیمارستان آیت ... روحانی، گروه چشم

پست الکترونیک: abbassoleymani@yahoo.co.uk

تاریخ دریافت مقاله: ۹۱/۶/۱۴ تاریخ پذیرش: ۹۱/۸/۳۰

چکیده

مقدمه: آنوفتالمی و میکروفتالمی به صورت نبودن یک چشم یا وجود یک چشم کوچک در اربیت تعریف می‌شود که در بیش از ۵۰ درصد موارد با آنومالی‌های سیستمی همراه است و علل متعدد محیطی و کروموزومی دارد. امکان تشخیص پیش از زایمان با روش‌های تصویربرداری مثل سونوگرافی و نیز ارزیابی سیتوزن مایع آمنیون امکان پذیر است و درمان ایده‌آل باید هرچه زودتر بعد از زایمان آغاز شود. به علت نادر بودن این بیماری یعنی ۳۰-۱-۰۰۰۰۰ تولد و نیز اهمیت آن در اینجا یک مورد آنوفتالمی معرفی می‌شود.

معرفی مورد: بیمار نوزاد پسر یک روزه حاصل زایمان سزارین به علت وضعیت بریج بود که در معاینه روز اول پس از زایمان متوجه شکاف‌های پلکی تنگ و نداشتن گلوب شدند. بررسی زیادی انجام شد. بیمار انگشتان بلند دست داشت و در پاهایش فقط ۴ انگشت به صورت syndactyly دیده می‌شد. در سونوگرافی A, B و MRI هیچ نشانه‌ای از گلوب در اربیت وجود نداشت. آزمایش‌های Torch منفی بود، عامل خطر محیطی خاصی در بیمار یافت نشد. پدر و مادر بیمار نسبت خانوادگی (دختر دانی - پسر عمه) داشتند.

نتیجه‌گیری: با توجه به نداشتن عوامل خطر مهم در مادر این نوزاد، به نظر می‌رسد ژنتیک و موتاسیون در آن دخالت داشته است. تشخیص بیماری قبل از زایمان با تصویربرداری جنین (سونوگرافی، MRI، CT-Scan) امکان پذیر است، لذا پیشنهاد می‌کنیم به این نکته توجه ویژه شود.

کلید واژه‌ها: آنوفتالموس / کاسه چشم

مجله دانشگاه علوم پزشکی گیلان، دوره بیست و دوم شماره ۸۶، صفحات: ۹۹-۹۴

مقدمه

سندرم چشمی، دیس مورفی صورت، قلب، دندان، هتروتاکسی و سندرم فراسر (Fraser) را نام برد (۷و۴).

تشخیص قبل از زایمان می‌تواند با استفاده از ترکیب روش‌های بالینی و تصویربرداری (اولتراسون، CTscan و MRI) امکان پذیر باشد. آنوفتالمی و میکروفتالمی را در سه ماهه دوم با سونوگرافی و در هفته ۱۴ حاملگی با بررسی سیتوزنی مایع آمنیون می‌توان تشخیص داد (۷و۱). در MRI بیماران آنوفتالمی، حجم مغز در بخش نوار و اشعه بینایی و جسم زائویی طرفی کم شده و شایع‌ترین اختلاف تصویری MRI بیمار آنوفتالمی و فرد سالم نبودن چشم، عصب بینایی و تقاطع بینایی است (۵).

درمان ایده‌آل آنوفتالمی گسترش پلک‌ها، حفره و استخوان‌های حدقه، هم‌زمان با رشد نوزاد است که باید پس از زایمان هر چه زودتر انجام شود. گشاد کردن حفره با گشاد کننده‌های

آنوفتالمی و میکروفتالمی به صورت نبودن یک چشم یا وجود یک چشم کوچک در داخل Orbit تعریف می‌شود که ۳۰-۱ مورد در هر ۱۰۰/۰۰۰ تولد دیده می‌شود (۳-۱و۷).

میکروفتالمی و آنوفتالمی اتیولوژی گوناگون مانند علل کروموزومی و محیطی دارد. از جمله ژن‌های مرتبط با این بیماری می‌توان به SOX2 و OTX2 و STRA6 اشاره کرد. عوامل محیطی هم‌چنین نقش کمکی در ایجاد این بیماری دارند که قوی‌ترین آنها مربوط به عفونت‌های اکتسابی دوران حاملگی است. هم‌چنین، کمبود ویتامین آ در مادر و قرار گرفتن وی در معرض اشعه X می‌تواند در ایجاد بیماری نقش داشته باشد (۱و۳).

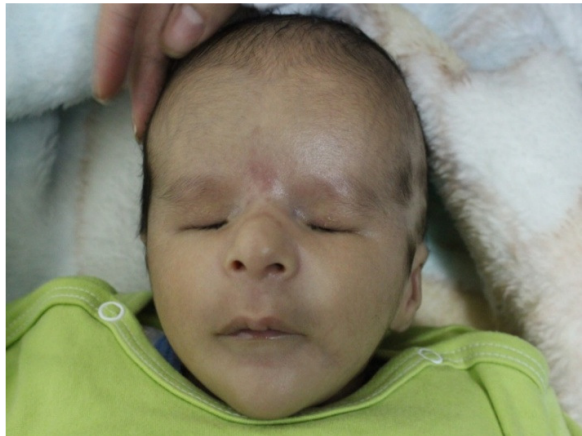بیش از ۵۰ درصد موارد آنوفتالمی - میکروفتالمی همراه با آنومالی‌های سیستمی هستند (۳). از جمله آن‌ها می‌توان بیماری‌های قلبی، مالفور ماسیون‌های مری، دستگاه ژنیتال،

قفسه صدری و شکم طبیعی بود. نتیجه آزمایش‌های CMV، HSV و Torch منفی بود و بیمار پس از یک هفته با حال عمومی خوب طبق گزارش خلاصه پرونده، مرخص شد. در ادامه بررسی‌ها در مشاهده، بیمار انگشتان بلند دست و در پا فقط ۴ انگشت با Syndactyly داشت (شکل ۳). سونوگرافی A و B هر دو چشم بیمار نبودن گلوب را در داخل حفره اربیت نشان می‌داد (شکل ۴). نیز، از هر دو چشم MRI انجام شد که هیچ نشانه‌ای از گلوب در داخل اربیت مشاهده نشد (شکل ۵). در سابقه خانواده بیمار، مشکل چشمی وجود نداشت، از نظر مصرف دارو در طی حاملگی فقط آموکسی سیلین و استامینوفن را ذکر می‌کرد. مادر بیمار ۳ هفته قبل از زایمان دچار سرماخوردگی شده بود. والدین بیمار ازدواج با نسبت خانوادگی داشتند یعنی دختر دایی و پسر عمه بودند.

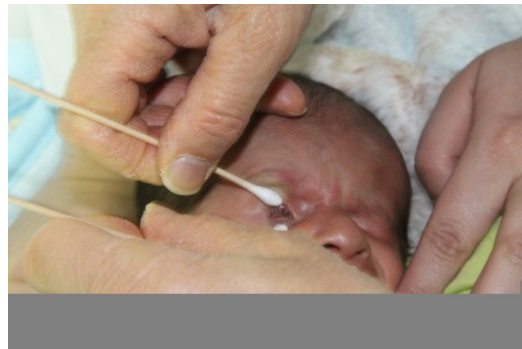خود پهن کننده روش مفیدی است، گرچه استفاده از conformer (شکل دهنده) ممکن است نتیجه مشابهی داشته باشد. پیوند چربی پوست در داخل حدقه انتخابی دیگر است که سبب وسیع شدن پلک‌ها و حفره خواهد شد (۳، ۱ و ۶) در این گزارش، یک مورد آنوفتالمیا معرفی می‌شود.

معرفی مورد

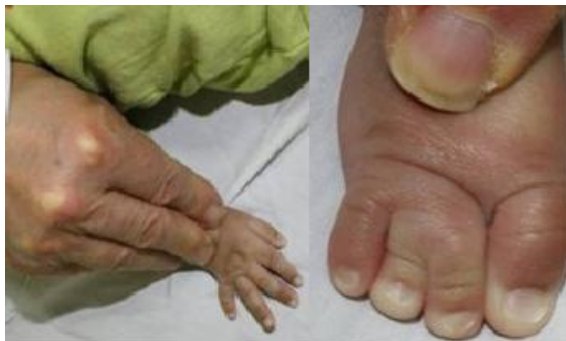بیمار نوزاد پسر یک روزه حاصل حاملگی اول زن ۲۰ ساله و با $G=37w$ بود که در معاینه روز اول پس از زایمان هر دو چشم نوزاد پلک‌های کوچک و تنگ داشت و گودی حفره چشم دیده می‌شد که پس از باز کردن پلک‌ها Globe مشاهده نمی‌شد (شکل‌های ۱ و ۲). بیمار به مرکز طبی کودکان تهران برای بررسی سایر آنومالی‌ها فرستاده شد. بیمار ایکتر داشت و مورد معاینه و آزمایش‌های متعدد قرار گرفت. رادیوگرافی



شکل ۱. نوزاد پسر با گودی حدقه، کریپتوفتالموس - تنگی شکاف پلک

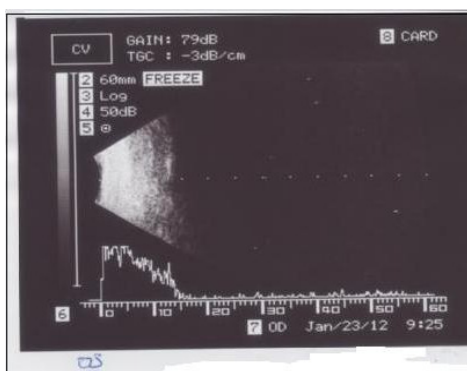
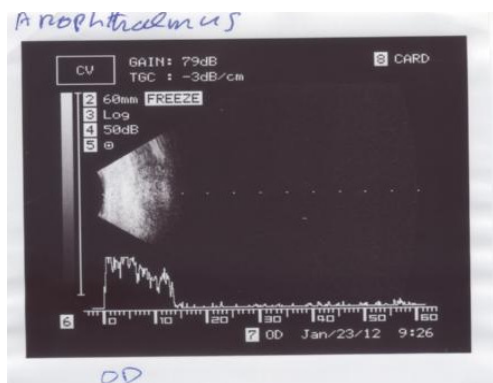


شکل ۲. نوزاد پسر با تنگی شکاف پلک، مشاهده نشدن گلوب

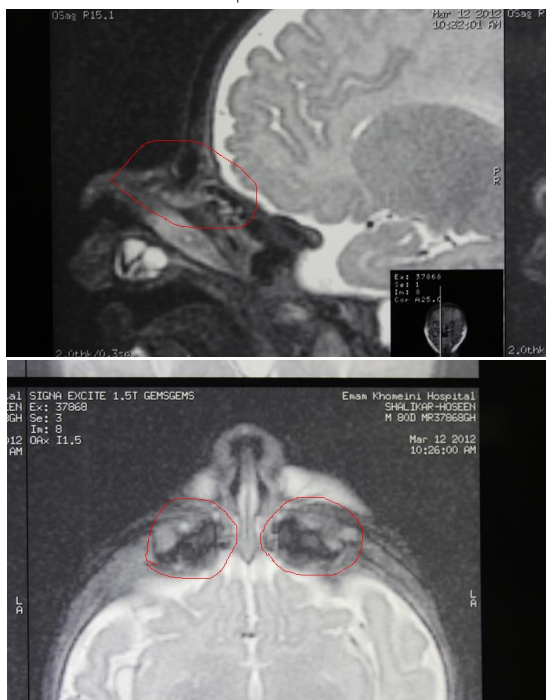


شکل ۳- نوزاد پسر با انگشتان بلند دست و سینداکتیلی با ۴ انگشت پا

ح-ش ۳۸ روزه - ۱۳۹۱/۱۱/۳



شکل ۴- اولترا سونوگرافی مربوط به چشم نوزاد در هر دو چشم در A اسکن منحنی بعد از پلک صاف است و در B اسکن بعد از پلک تصویری ندارد. (هر دو چشم)



شکل ۵. کلیشه‌های MRI مربوط به هر دو چشم نوزاد:

۱. آپلازی حده ۲. مقاطع عضلات خارج گلوب ۳. گلوب شامل صلیبه ، قرنیه ، عدسی و زجاجیه مشاهده نمی شود.

بحث و نتیجه‌گیری

باید در حاملگی‌های بعدی سونوگرافی، CT Scan و MRI جنین در ۳ ماهه دوم بارداری انجام شود. هم‌چنین توصیه می‌شود که افراد جوان فامیل‌های نسبی والدین بیمار نیز برای پیشگیری مشاوره ژنتیک شوند.

Schittkowski MP و همکاران بر ۷۵ بیمار دچار آنوفتالمی و میکروفتالمی در مدت ۱۱ سال مطالعه‌ای انجام دادند. در این مطالعه ۳۸ بیمار (۵۰/۶ درصد) آنوفتالمی مادرزادی یک‌طرفه و ۲۰ نفر (۲۶/۶ درصد) دو طرفه داشتند. از ۷۵ بیمار فقط یک نفر سابقه فامیلی آنوفتالمی داشت، هیچ‌کدام از مادران در طی حاملگی و هنگام زایمان مشکلی نداشتند (۲). در مورد معرفی شده نیز مادر بیمار هیچ مشکلی در طی بارداری و زایمان نداشت و سابقه فامیلی آنوفتالمی را ذکر نمی‌کرد، لذا به نظر می‌رسد که غالباً موتاسیون در ژن است که سبب این اتفاق می‌شود. در تأیید این نظریه Francesca pasutto و همکاران طی مطالعه‌ای نشان دادند که موتاسیون هموزیگوت در STRA6 سبب آنوفتالمی دو طرفه و مالفورماسیون‌های همراه مثل دیس‌فموریسم صورت، عقب ماندگی ذهنی، مالفورماسیون در ریه، قلب، دیافراگم و سیستم ادراری می‌شود (۷).

C.R.Fraser در سال ۱۹۶۲ سندرم فراسر را شرح داد که شامل کرپتوفتالموز (چسبندگی پلک‌ها به‌طور کامل یا ناقص) با وجود آن یا نبودن گلوب و syndactyly است که با مالفورماسیون‌های دستگاه تناسلی، بینی، گوش، لارنکس و سیستم کلیوی و عقب‌ماندگی ذهنی نوزاد همراه است (۸و۹). در مورد معرفی شده چسبندگی پلک‌ها به‌طور ناقص و سین‌داکتیلی بروز کرده بود اما گلوب و سایر آنومالی‌ها دیده نمی‌شود لذا با نشانگان Fraser مطابقت نداشت.

رشد طبیعی اربیت هم‌زمان با رشد صورت نوزاد از نظر زیبایی ضروری است. برای تحقق آن باید از جراحی پلاستیک حدقه استفاده کرد، یعنی گشاد کردن حفره چشم با گذاشتن Hydrogel یا گرافت چربی پوست در اربیت و یا استفاده از conformer (شکل‌دهنده) و سپس، پروتز گذاشته شود (۱، ۳و۶).

با توجه به نبودن عوامل مهم در مادر این نوزاد، به نظر می‌رسد ژنتیک و موتاسیون در آن دخالت داشته است. برای

Amit S Verma در تعریف کرپتوفتالمی می‌گوید، پلک‌ها به‌هم جوش خورده، یکی شده و مژه ندارند (۱) لذا با توجه به این‌که در مورد معرفی شده شکاف پلکی باریک و تنگ بود و مژه در لبه پلک وجود داشت، کرپتوفتالمی نبوده است. در MRI و سونوگرافی A و B هر دو چشم در این بیمار نشانی از گلوب در حفره اربیت مشاهده نشد که تشخیص آنوفتالمی را مطرح می‌کند.

Amit S Verma و همکاران و Holly Bridge و همکاران نشان دادند که در MRI، گلوب در آنوفتالمی وجود ندارد بلکه بافت عصبی و ماهیچه‌ها در اربیت کوچک مشاهده می‌شود اما در میکروفتالمی یک گلوب نرمال ولی کوچک دیده می‌شود (۵و۱۰). در این بیمار نیز در MRI یک اربیت آپلاستیک و عضلات خارج چشمی و عصب بینایی دیده‌شد ولی آثاری از گلوب (صلبیه قرنیه، عدسی و زجاجیه) به چشم نمی‌خورد.

در علت‌شناسی آنوفتالمی، عوامل ژنتیک یا محیطی را دخیل دانسته‌اند. موتاسیون در ژن نیز می‌تواند سبب آنوفتالمی شود (۱۰و۳). قوی‌ترین علت‌های محیطی در ایجاد آنوفتالمی، عفونت مادر در هنگام حاملگی است که شامل سرخچه، توکسوپلاسموز، واریسلا، ویروس سیتومگالو، هرپس زوستر، آنفلوآنزا و کوکساکمی می‌شود. از علل محیطی غیرعفونی کمبود ویتامین A، افزایش درجه حرارت و قرار گرفتن در معرض پرتوی X و از علل دارویی استفاده از تالیدامید، وارفارین و الکل را می‌توان نام برد (۱۰و۶). اما در مورد معرفی شده، مادر نوزاد در هنگام حاملگی هیچ‌یک از عوامل محیطی فوق را ذکر نمی‌کرد. در طی حاملگی، مدت کوتاهی از کپسول آموکسی‌سیلین و قرص استامینوفن استفاده کرده و ۳ هفته قبل از زایمان سرما خورده بود. لذا به نظر می‌رسد که عوامل محیطی نمی‌توانستند در ایجاد این بیماری دخیل بوده‌باشند. در تاریخچه خانوادگی بیمار، سابقه بیماری چشمی مادرزادی بدست نیامد ولی والدین بیمار ازدواج فامیلی داشتند (دختر دایی - پسرعمه)، لذا ارثی بودن بیماری در این مورد را می‌توان مطرح کرد. برای پیشگیری از تکرار این بیماری در این موارد بررسی ژنتیکی والدین بایسته است و

را داشت، توصیه می‌شود علاوه بر سونوگرافی، CTscan، MRI و در صورت امکان بررسی ژنتیکی انجام شود. **تشکر و قدردانی:** از خانم صدیقه رحمانی دانشجوی پزشکی دانشگاه علوم پزشکی بابل و خانم آتنا حافظی منشی دفتر گروه چشم که در تدوین این مقاله همکاری کرده‌اند قدردانی می‌گردد.

پیشگیری از چنین تولد بسیار نگران‌کننده که ۱-۳۰ در هر ۱۰۰۰۰۰ تولد اتفاق می‌افتد لازم است متخصصان زنان و زایمان در معاینه دوره‌ای مادران باردار توجه ویژه به این نکته، در سونوگرافی سه ماهه دوم حاملگی به این موضوع بپردازند و اگر مادر حامله در معرض اشعه X قرار گرفت یا مبتلا به بیماری‌های عفونی شد یا سایر عوامل خطر مثل مصرف طولانی مدت تالیدومید، وارفارین و الکل، کمبود ویتامین A

منابع

1. Amit S Verma, David R Fitzpatrick. Anophthalmia and Microphthalmia. *Orphanet J of Rare Disease* 2007; 2 (47): 1-8
2. Schittkowski M P, Guttoff RF. Systemic and Ophthalmological Anomalies in Congenital Anophthalmic or Microphthalmic Patients. *Br J Ophthalmol* 2010; 94(4): 487- 93
3. NK Ragge, ID Subak – Shape JRO Collin. A Practical Guide to the Management of Anophthalmia and Microphthalmia. *J eye* 2007; 21: 1290-1300.
4. Jenny Wang, Charlotte k. Steelman, Vicent R, Richburg D, Change T S, Shehata BM. Two Case Reports of Anophthalmia and Congenital Heart Disease. *J Pediatric and Fetal Pathology* 2010; 29 (5): 291-298
5. Holly Bridge, Alan Cowey, Nicola Ragge, Kate Watkins. Imaging Studies in Congenital Anophthalmia Reveal Preservation of Brain Architecture in, Visual, Cortex. *J Brain* 2009; 132; 3470, 3475.
6. Quaranta – leoni FM. Congenital Anophthalmia: Current Concepts in Management. *Curr Opin Ophthalmol* 2011; 22(5): 380-4.
7. pasutto F, sticht H , Hammersen G, Gillessen – kaesbach G , Fitzpatrick DR, Nurnburg G, et al. Mutations in STRA6 Cause a Broad Spectrum of Malformations Including Anophthalmia , congenital Heart Defects , Diaphragmatic Hernia , Alveolar capillary Dysplasia , lung Hypoplasia ,and Mental Retardetion. *The American Journal of Human Genetics*. 2007; 80: 550- 60.
- 8- Kalpana Kumari MK, kamath S , mysorekar VV, Nandini G Fraser syndrome (2008) available at: <http://en.wikipedia.org/wiki/fraser-syndrome>.
9. paul A, Johnson Thamson Gale .Gale Encyclopedia of Genetic Disorders part II . fraser syndrome.(2005) available at: <http://www.healthline.com/galecontent/fraser-syndrome-1>

Anophthalmia: A Case Report

*Soleymani A. (MD)¹, Karimi S. (MS)¹, Soleymani S. (MD)¹

*Corresponding Address: Ayatollah Rouhani Hospital, Babol University of medical Sciences, Babol, Iran

Email: abbassoleymani@yahoo.co.uk

Received: 4/Sep/2012 Accepted: 20/Nov/2012

Abstract

Introduction: Anophthalmia and microphthalmia are extremely rare conditions defined as the congenital absence or when one or both eyes are abnormally small in orbit, which are associated with systemic anomalies in more than 50% cases and with different environmental and chromosomal causes. Diagnosis of anophthalmia and microphthalmia is possible by sonography CTscan, MRI and amniotic cytologic investigation before delivery. The ideal treatment should begin immediately after delivery. Due to being an extremely rare (1-30 per 100,000 Born) and terrible disease, this case has been presented.

Case history: The patient is a male newborn with C/S because of breech situation, with small lid fissure and absence of globe in the orbit upon different examinations and investigations. Another anomaly in this case is the long fingers in hands and four fingers in the feet with syndactyly. There is no globe in A, B scan sonography and MRI of orbit. TORCH test was negative and there were no environmental risk factors. But his parents are family relatives.

Conclusion: Risk factors have not been detected in this case, it seems genetic and/or mutation plays a significant role. Diagnosis is possible by imaging and genetic investigation during pregnancy, so they are highly recommended.

Key words: Anophthalmos/ Orbit

Journal of Guilan University of Medical Sciences, No: 86, Pages: 94-99