

مروری بر روش‌های هدایت اولتراسوند در بیحسی ناحیه‌ای در شبکه عصبی براکیال

مهرداد رفعتی رحیم‌زاده (MSc)^۱، حسن مولادوست (PhD)^۲، ابراهیم علیجانپور (MD)^۳، *مه‌رآور رفعتی رحیم‌زاده (PhD)^۴

*نویسنده مسئول: گروه فیزیک پزشکی، دانشگاه علوم پزشکی کاشان، کاشان، ایران

پست الکترونیکی: afshin_rft@yahoo.com

تاریخ دریافت مقاله: ۹۴/۱۱/۱۲ تاریخ ارسال: ۹۵/۰۲/۰۶ تاریخ پذیرش: ۹۵/۰۳/۳۱

چکیده

مقدمه: بلوک شبکه براکیال برای اندام فوقانی، از روش‌های ارزشمند در ایجاد بیحسی ناحیه‌ای است. کلید موفقیت در این امر بستگی به دقت قرارگیری سوزن، تمرکز روی عصب و تزریق بیحسی موضعی دارد. در سال‌های اخیر هدایت توسط سونوگرافی به سرعت در بیحسی ناحیه‌ای تبدیل به یک استاندارد شده است. بنابراین مرور جنبه‌های مختلف هدایت سوزن برای بیحسی ناحیه‌ای شبکه براکیال با استفاده از این روش ضروری به نظر می‌رسد.

هدف: بررسی جنبه‌های مختلف هدایت سوزن برای بیحسی ناحیه‌ای شبکه عصبی براکیال.

مواد و روش‌ها: برای این مطالعه از منابع و مقاله‌های منتشر شده از سال ۲۰۱۶-۱۹۹۰ استفاده شد.

نتایج: در این مقاله مروری اصول تکنولوژی اولتراسوند و جنبه‌های مختلف بیحسی ناحیه‌ای تحت هدایت اولتراسوند برای شبکه براکیال در سطوح اعصاب اینتراسکالن، بالای ترقوه، زیر ترقوه، آگزیلاری و سه عصب دیگر شناخته شده به عنوان اعصاب رادیال، مدیان و اولنار مورد بررسی قرار گرفت. نتایج این مطالعه نشان می‌دهد که بلوک اعصاب محیطی تحت هدایت اولتراسوند موجب لوکالیزه کردن بهتر عصب و در نتیجه زمان کمتر برای انجام بلوک، حجم کمتر داروی بیحسی موضعی، رویت نحوه و محل انتشار و خطر پایین تر سمیت دارو، شروع سریع تر و بلوک کامل تر اعصاب، مدت طولانی تر بلوک اعصاب حسی و حرکتی می‌شود.

نتیجه‌گیری: روش‌های اولتراسوند علاوه بر ارزان و در دسترس بودن، امکان هدایت سوزن تحت سونوگرافی در بیحسی ناحیه‌ای را فراهم نموده و موجب کاهش درد، مرخص شدن سریع بیمار، عوارض کم و رضایتمندی بالا بیمار می‌شود. این روش ممکن است به سرعت جای خود را در بیحسی ناحیه‌ای به عنوان یک استاندارد طلایی در مقایسه با روش‌های دیگر تثبیت کند.

کلید واژه‌ها: اولتراسونوگرافی، بیحسی ناحیه‌ای، بلوک شبکه براکیال، تزریق بیحسی موضعی، بسامد، پروب مبدل

مجله دانشگاه علوم پزشکی گیلان، دوره بیست و پنجم، شماره ۱۰۰، صفحات: ۸۲-۶۶

مقدمه

گویند (۱و۲). اقدام ایده آل در بیحسی ناحیه‌ای هنگامی تحقق می‌پذیرد که توانایی ارائه ریزبینانه دوز مناسب از بیحسی موضعی بدون تحمیل هر گونه خطر آسیب به عصب هدف و ساختمان‌های مرتبط به آن انجام شده باشد. اگرچه ارتقای روش‌های لوکالیزه کردن اعصاب محیطی و روش‌های تزریق در تشخیص محل عصب بسیار ارزشمند است ولی نمی‌تواند مسیر سوزن را از هنگام وارد شدن به پوست تا رسیدن به عصب نشان

بدون تردید درد یکی از مشکلاتی است که انسان با آن درگیر است. درد تجربه‌ای احساسی همراه آسیب بافتی است (۱). بیحس کننده‌ها مواد دارویی هستند که انتقال حس درد را کاهش می‌دهند. بیحس کننده‌های موضعی، بیحسی را در ناحیه محدودی از بدن بدون از دست رفتن هوشیاری ایجاد می‌کنند. هر گاه این مواد در نزدیک عصب حسی تزریق شوند موجب بیحسی در طول عصب می‌شوند که به آن بیحسی ناحیه‌ای

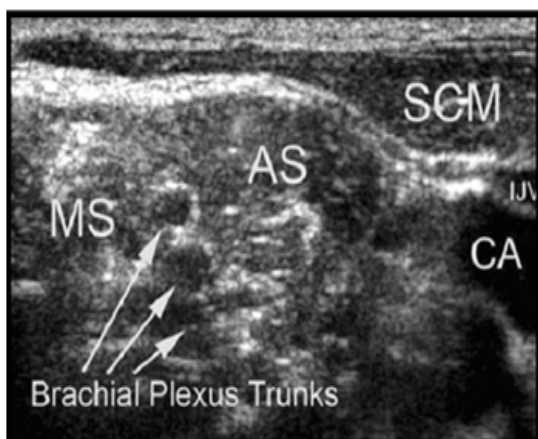
۱. گروه پرستاری دانشگاه علوم پزشکی بابل

۲. مرکز تحقیقات قلب و عروق، دانشگاه علوم پزشکی گیلان، رشت، ایران

۳. گروه بیهوشی، دانشگاه علوم پزشکی بابل

۴. گروه فیزیک پزشکی دانشگاه علوم پزشکی کاشان

اولتراسونی تولید شده و به سمت بافت‌های گوناگون بدن بیمار فرستاده می‌شود. تغییر ویژگی‌های مقاومت صوتی بافت‌های مختلف سبب تولید امواج فراصوتی شده که بازتاب یافته و این بازتاب یا اکو توسط پروب گردآوری می‌شود. دامنه سیگنال منعکس شده، سپس، بر مانیتور با درجه‌های مختلف روشنایی که در ارتباط با بافت محل و درجه انعکاس آنها است به نمایش در می‌آید (۱۵ و ۱۴). ظاهر اکوستیکی اعصاب متغیر است که بستگی به میزان نزدیکی به نورواکسیوم دارد. اعصاب پروگزیمال ظاهری هیپواکو و کم و بیش شبیه رگ‌های خونی اما بدون ویژگی کلاپس و خاصیت ضربان‌داری و اعصاب دیستال ظاهری هایپراکوئیک با ساختار منقوط شبیه لانه زنبور دارند. با توجه به این نکته، معمولاً اعصاب محیطی ظاهر هایپراکوئیک دارند. هنگامی که ناحیه نزدیک به سطح مانند بلوک شبکه بازویی در اینتراسکالن (سطوح C6-7) بررسی می‌شود، تنه با کیفیت هایپواکوئیک و اطراف پری نوریوم به صورت هایپراکوئیک دیده می‌شود (۱۶ و ۱۵) (شکل ۱).



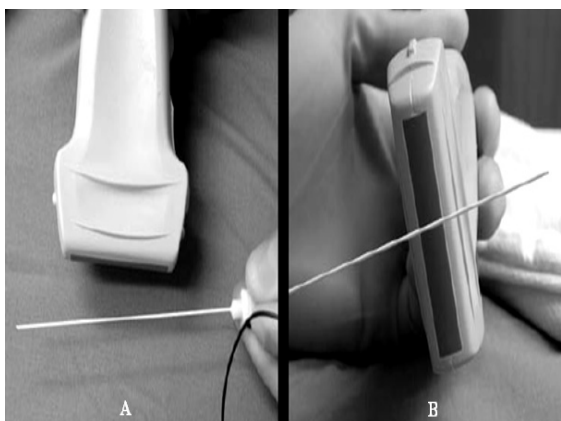
شکل ۱ نمایش سونوگرافی از تنه شبکه بازویی را نشان می‌دهد.

توجه داشته باشید دور اعصاب بین اسکالن قدامی (AS) و اسکالن میانی (MS) دارای کیفیت هایپواکوئیک و اطراف احاطه شده توسط پری نوریوم هایپراکوئیک است. SCM: عضله استرنوکلیدوماستوئید، CA: شریان کاروتید، IJV: ورید ژوگولار داخلی است (۱۵).

دهد و تلاش‌های پی در پی با سوزن برای پیدا کردن محل عصب سبب بروز پیامدهایی مانند تزریق به داخل عصب و هدر رفتن چشمگیر وقت می‌شود (۳ و ۴). مواردی مانند به هم خوردن آناتومی موضعی مانند پیشینه جراحی، رادیوتراپی و هیپرتروفی ماهیچه‌ها هنگام عمل نیز گزارش شده است (۴). تکیه بر نشانه‌های بالینی مانند احساس درد هنگام تزریق داروی بیحسی موضعی نیز کافی نیست زیرا شواهد گوناگونی مبتنی بر نداشتن آن حس هنگام تزریق و آسیب عصبی وجود دارد (۵). مانیتور فشار تزریق دارو هم در برخی بررسی‌ها پیشنهاد شده است که با وجود سودمندی، از بروز تزریق داخل عصب به‌طور قطعی پیشگیری نمی‌کند (۶). همچنین، روش‌های انگیزش عصبی و بیحسی در جراحی‌های الکتیو در سطح بالای ترقوه در کودکان، به علت عوارضی از جمله آسیب مستقیم و پنوموتوراکس توصیه نمی‌شود (۵). در سالیان اخیر اولتراسوند به طور گسترده برای نشان دادن رگ‌های مرکزی، محیطی و همچنین کم و بیش تمام اعصاب مورد استفاده گرفته است (۷-۹). بیشترین اهمیت اولتراسوند غیر تهاجمی بودن آن و توانایی ارزیابی زمان راستین پویا از بافت‌ها در سنجنش با ابزارهای دیگر تصویربرداری است (۱۰ و ۱۱). یکی از کاربردهای بارزش اولتراسوند، بیحسی ناحیه‌ای با هدایت آن برای اجرای بلوک در سطوح اینتراسکالن، بالای ترقوه، زیر ترقوه و آگزیلاری در شبکه براکیال بوده که پژوهشگران بر این باورند که مزایایی از جمله هدایت دقیق سوزن، توانایی واریسی گسترش بیحسی موضعی در حین تزریق، خطر پایین‌تر سمیت با داروی بیحسی موضعی، افزایش سرعت و ریزیابی در کار و موفقیت در بلوک ناحیه را به دنبال خواهد داشت (۱۲-۱۴). بنابراین، با پیشرفت اخیر در فن آوری اولتراسون قابل حمل مرور جنبه‌های مختلف هدایت سوزن برای بیحسی ناحیه‌ای شبکه براکیال با استفاده از این روش بایسته به نظر می‌رسد.

پایه‌های فن آوری اولتراسوند و انتخاب ساز و برگ: امواج اولتراسوند به طور معمول در چارچوب بسامد ۱ تا ۱۵ مگاهرتز استفاده می‌شوند. این امواج فراصوتی توسط یک مبدل

یک جهت طولی یا در امتداد محور طولی پروب وارد محل شود. روش دیگر محور کوتاه یا عرضی است که سوزن با زاویه قائمه نسبت به بخش طولی پروب قرار می‌گیرد. شناسایی سوزن تنها هنگام عبور امواج اولتراسوند از پروب امکان‌پذیر است. روش محور بلند به دلیل توانایی دیدن پیاپی سوزن و نوک آن از پوست تا محل جای‌گیری در پی‌هدف، بیشتر استفاده می‌شود (۱۲ و ۲۵) (شکل ۲).



شکل ۲ محور بلند: سوزن در امتداد محور طولی پروب اولتراسوند وارد محل بیحسی می‌شود. محور کوتاه: سوزن با زاویه قائمه با محور طولی پروب اولتراسوند وارد محل می‌شود (۲۶).

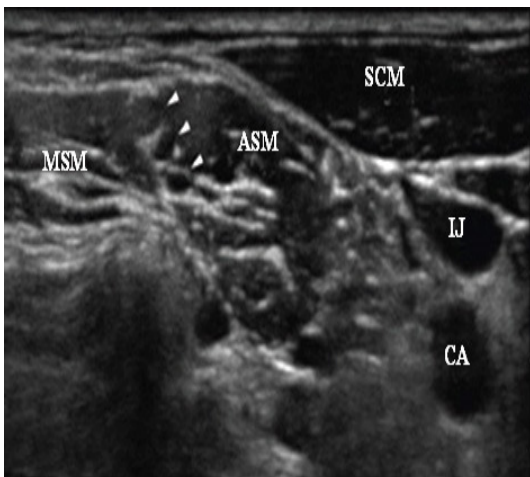
افزون بر اندازه سوزن، زاویه قرارگیری سوزن عامل اصلی تعیین سوزن خواهد بود. در روش طولی، سوزن همراستای محور بلند نسبت به موج اولتراسوند قرار می‌گیرد تا همه بدنه و نوک سوزن را بشود دید (۲۷). در این روش تلاش می‌شود از بیحس کننده‌هایی استفاده شود که تولید حباب نکنند. رعایت این مورد سبب می‌شود ساختار اعصاب هدف را به راحتی توان تشخیص داد (۲۷ و ۲۸).

آناتومی اعصاب اندام فوقانی: شبکه براکیال از ریشه‌های عصبی C₅ تا T₁ منشا می‌گیرد و در بین ماهیچه‌های اسکالان قدامی و میانی و در شیار اینتراسکالان به صورت تنه فوقانی، میانی و تحتانی دیده می‌شوند. پس از آن که طناب خلفی، میانی و خارجی شکل می‌گیرد، آنها به سمت زیر ترقوه و شریان آگزیلاری انتقال می‌یابند. این طناب‌ها بر پایه محل استقرار شان

بسامدهایی که به طور معمول برای شناسایی اعصاب محیطی مورد استفاده قرار می‌گیرند بین ۵ تا ۱۳ مگاهرتز هستند. برای دیدن ساختمان‌های رویه آناتومی به طور مثال بلوک اینتراسکالان، بالای ترقوه و شبکه بازویی - آگزیلاری بسامد مورد استفاده در پروب در حد ۱۰ تا ۱۳ مگاهرتز و برای اعصاب ژرف‌تر مانند بلوک اعصاب در زیر ترقوه یا ناحیه پوپلیته بین ۵ تا ۷ مگاهرتز در نظر گرفته می‌شود (۱۶-۱۹). از متغیرهای مهم دیگر شکل پروب اولتراسوند است. عمومی‌ترین پروب‌ها برای بی‌حسی ناحیه‌ای، پروب‌های خطی و منحنی شکل است. پروب خطی بهترین تصاویر از ساختمان‌های سطحی (شبکه براکیال) را فراهم می‌کنند و پروب منحنی بهترین تصاویر از ساختمان‌های عمقی (عصب سیاتیک در ناحیه گلوئتال) را ایجاد می‌کنند (۲۰). در پایان انتخاب سوزن در میان است. به‌طور کلی هدایت توسط اولتراسوند در بی‌حسی ناحیه‌ای از نظر بالینی به زاویه‌ای بین ۳۰ تا ۶۰ درجه در محدوده اکوی تولیدی وسوزن‌هایی با اندازه بزرگ با سیم راهنمای متوسط در تنه، برای قرار گرفتن مناسب در بافت نیاز دارد (۲۱-۲۳).

هدایت توسط اولتراسوند در روش‌های بلوک عصبی: درک درست آناتومی و فیزیولوژی، روش بلوک و پیامدهای نرفته داروهای بیحسی از عوامل موفقیت آمیز در ایجاد بلوک‌های عصب محیطی است. بلوک‌های عصبی می‌تواند با هدایت اولتراسوند انجام شود. استریلیزاسیون با شرایط بالا باید در همه مراحل این روش انجام شود. پروب در یک پوشش استریل پوشانده و ژل استریل باید بین قسمت خارجی پروب پوشش دار و سطح پوست بیمار استفاده شود (۲۴). برای شناسایی دلخواه ساختار عصبی، پرتوی اولتراسوند باید عمود بر محور عصبی قرار داده‌شود. چگونگی تصویر باید با هماهنگی همه متغیرهای موجود مانند بسامد و عمق نفوذ به حد مطلوب خود برسد. گام بعدی قرار دادن سوزن در محل و مشاهده سوزن است. قرارگیری پروب و سوزن در یک راستا برای مشاهده سوزن و عصب اهمیت دارد. یکی از روش‌های بهینه، روش محور بلند است به گونه‌ای که سوزن در محل قرار گرفته و در

ورود سوزن به عضله اسکالن قدامی است و هنگامی که به شبکه براکیال بین عضلات اسکالن قدامی و میانی برسد، دومین صدا از طریق سوزن بلوک عصبی عروقی که نشان‌دهنده سوراخ شدن غلاف خواهد بود، شنیده می‌شود. هنگامی که موقعیت نوک سوزن مورد تأیید قرار گرفت، تزریق بیحس کننده موضعی به مقدار ۱۰-۱۵ میلی‌لیتر انجام شده و توزیع بیحس کننده موضعی پیرامون تنه شبکه براکیال دیده می‌شود (۱۲ و ۱۵).



شکل ۳ بلوک عصب اینتراسکالن توسط اولتراسوند نشان داده شده است. پیکان‌ها ریشه‌های شبکه براکیال در داخل شیار اینتر اسکالن، SCM: عضله استرنوکلیدوماستوئید، IJ: ورید ژوگولار داخلی، CA: شریان کاروتید، ASM: ماهیچه اسکالن قدامی، MSM: ماهیچه اسکالن میانی می‌باشد (۲۳)

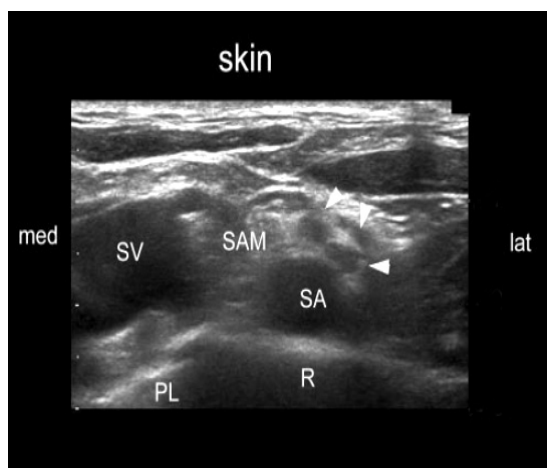
هدایت اولتراسوند در بلوک فوق ترقوه: بلوک فوق ترقوه از جایی که بلوک اینتراسکالن انجام می‌شود، اجرا شدنی است. متخصصان بر این باورند که شبکه براکیال در سطح فوق ترقوه دیده می‌شود ولی پروب باید به سمت پائین‌تر، دورتر از سطح C6 که برای بلوک اینتراسکالن استفاده می‌شود، انتقال یابد. سر بیمار در وضعیت خوابیده به پشت به سمت مخالف چرخانده می‌شود. به دنبال استریل کردن پوست و آماده کردن پروب، امواج در وضعیت عرضی (محور کوتاه) نسبت به شبکه براکیال در شیار فوق ترقوه فرستاده می‌شوند. در چنین وضعیتی عروق زیر ترقوه، دنده اول، پلور گردنی و ممکن است بافت ریه دیده شود (شکل ۴). شبکه براکیال در قسمت خارجی و در حالت

نسبت به شریان آگزیلاری نام‌گذاری می‌شوند. در قسمت دیستال، اعصاب به صورت منفرد به اعصاب مدیان، اولنار، رادیال و ماسکولوکوتانوس تقسیم می‌شوند (۲۹).

هدایت توسط اولتراسوند در بلوک اینتراسکالن: بررسی بلوک‌های اینتراسکالن به طور معمول در سطح غضروف کریکوئید (در سطح C6) در شیار اینتراسکالن صورت می‌گیرد. بیمار خوابیده به پشت، تمایل سر به سمت مقابل قرار داده می‌شود. پس از این که پوست استریل و پروب آماده شد، امواج اولتراسوند با پروب عمود بر گردن و شیار اینتراسکالن در سطح C6 به عمق ۳ سانتی‌متر فرستاده می‌شود، به طوری که شریان کاروتید، ورید ژوگولار داخلی، عضله استرنوکلیدوماستوئید، عضلات قدامی و میانی اسکالن در تصویر دیده شوند. بین عضلات اسکالن قدامی و میانی، معمولاً دو تا چهار شکل هیپواکو که ساختمان گرد یا بیضوی با لبه هیپراکو دارند، پیرامون آنها دیده می‌شود که نشان‌دهنده تنه شبکه براکیال است (۳۰) (شکل ۱). هنگامی که پروب به سمت مرز خارجی عضله استرنوکلیدوماستوئید به حرکت در آورده شود، کمی نوک پروب را به سمت پائین تغییر مکان داده، ساختمان‌های عصبی در یک نمایش عرضی، با نواحی بی‌شمار هیپواکوی گرد یا بیضی در بین عضلات اسکالن قدامی و میانی دیده خواهد شد (۱۶). هنگام بلوک اسکالن، سوزن G ۲۰-۲۲ به طول ۵-۴ سانتی‌متر در راستای محور طولی پروب به همراستای امواج اولتراسوند وارد می‌شود. دست یابی به شبکه براکیال در جهت قدامی یا خلفی نسبت به پروب امکان‌پذیر است. با قرار دادن پروب در محل یاد شده، شریان کاروتید و عضله استرنوکلیدوماستوئید که در بخش سطحی آن قرار دارد، شناسایی می‌شود. اگر از بیمار درخواست عمل وال سالوا شود، ورید ژوگولار داخلی با بزرگ شدن به آسان دیده می‌شود. در قسمت جانبی این رگ‌ها، عضله اسکالن قدامی، شبکه براکیال و عضله اسکالن میانی قرار گرفته‌اند (شکل ۳). هنگامی که این روش از راه قدامی انجام می‌شود، سوزن نخست در عرض عضله استرنوکلیدوماستوئید وارد و پیش از ورود به عضله اسکالن قدامی به سمت پلاتیسمای جابجا می‌شود که بر صفحه نمایش دیده می‌شود. درک صدا به معنی

با اولتراسوند دیده می‌شود دربرگیرنده شریان آگزیلاری و طناب های شبکه براکیال است که این داده‌ها برای قرار دادن درست سوزن برای تزریق بیحسی موضعی مفید خواهد بود (شکل ۵). با این روش ناحیه دلتوپکتورال و در سطح زیرترقوه، طناب‌های جانبی، خلفی و داخلی شبکه براکیال اطراف شریان آگزیلاری دیده می‌شوند (۳۵). بیمار در وضعیت خوابیده به پشت قرار داده شده که سر مختصری به سمت مقابل خم می‌شود. در این روش یا شانه جمع شده (صفر درجه) یا در حد ۹۰ تا ۱۱۰ درجه باز شده و آرنج ۹۰ درجه جمع می‌شود. پس از استریل کردن پوست امواج با پروبی که محور طولی آن هم راستای آپکس شیار دلتوپکتورال بوده به صورت عمود بر این ناحیه فرستاده می‌شود، در چنین حالتی ورید آگزیلاری در داخل و پائین نسبت به شریان آگزیلاری نمایان می‌شود (۳۶ و ۳۷). یک سوزن با ۱۸ G به طول ۱۰ سانتی‌متر از زیر ترقوه وارد شده بعد از آن که ۰/۵ سانتی‌متر از پروب دور شد، با زاویه ۶۰-۴۵ درجه به سمت پائین هدایت می‌شود، تا به قسمت خلفی شریان آگزیلاری برسد و تا جای ممکن نزدیک مرز خارجی عضله سینه‌ای بزرگ قرار گیرد (۳۸ و ۳۹). نوک سوزن باید در نزدیک دست کم دو طناب نام برده قرار داشته باشد. اگر چنین نبود یا تنها یک طناب را می‌شد تشخیص داد، سوزن را باید در وضعیت ساعت ۹ قرار داد (اگر صفحه ساعت در نظر گرفته شود: ساعت ۱۲، صفر درجه و قدامی - ساعت ۳، ۹۰ درجه، قسمت پائین یا دمی - ساعت ۶، ۱۸۰ درجه، خلفی - ساعت ۹، ۲۷۰ درجه، قسمت بالا یا سری به شمار خواهد آمد). هنگامی که همه طناب‌ها پذیرفته شد، بیحسی موضعی به مقدار ۳۰ میلی‌لیتر تزریق شده که الگوی هلال یا U شکل یا نشانه حباب‌های دابل یا شیرینی‌هایی با حلقه‌های گرد را می‌توان دید (۳۹، ۳۶، ۴۰). تزریق تک دوز بیحسی موضعی در سطح خلفی شریان آگزیلاری منجر به بلوک شبکه براکیال می‌شود (۴۰ و ۴۱). در مواردی که توزیع بیحسی موضعی در قسمت خلفی، جانبی کمتر از حد مطلوب و محدود باشد، می‌توان از تزریق تکمیلی استفاده کرد. بیحسی ناحیه‌ای، بویژه در شکل بلوک عصب محیطی برای بیماران چاق مطلوب است، زیرا این بیماران با بیهوشی عمومی همراه با افزایش

سطحی نسبت به شریان زیر ترقوه‌ای و در قسمت فوقانی نسبت به دنده اول قرار دارد (۳۰).



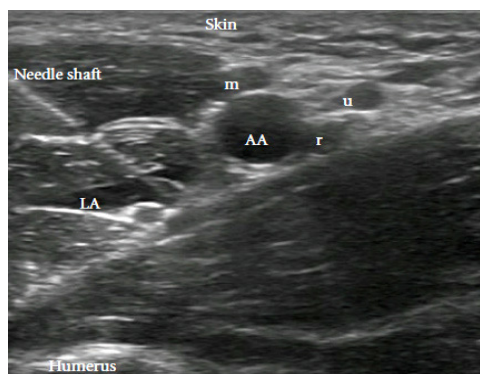
شکل ۴ سونوگرافی عرضی در منطقه فوق ترقوه که شبکه براکیال به صورت یک گروه از ندول‌های هیپوآنوئیک در قسمت خارجی شریان ساب کلاوین (SA) و در قسمت فوقانی به دنده اول قرار می‌گیرد. SAM: عضله اسکالن قدامی، SV: ورید ساب کلاوین، R: اولین دنده و PL: پلور است (۳۱).

دست‌یابی به شبکه براکیال از نظر روشی از بخش جانبی (خلف نسبت به پروب) آسان‌تر است. یک سوزن با ۲۲G با طول ۵ سانتی‌متر را نسبت به قسمت خلفی پروب و در راستای محور طولی آن به سمت عمق حرکت می‌دهیم. هنگامی که نوک سوزن در کنار اعصاب قرار گرفت، تزریق بی‌حسی موضعی با حجم ۲۵ تا ۴۰ میلی‌لیتر آغاز می‌شود. پراکنش بیحسی موضعی دیده می‌شود و اگر یکنواختی وجود نداشته باشد و گرد آمدن آن بیشتر در تقسیم عصبی باشد، ممکن است سوزن تغییر جا داده، سپس مانده بی‌حسی موضعی تزریق شود (۳۰ و ۳۲). گرچه این روش موثری است، اما به دلیل نگرانی از پنوموتوراکس خیلی از متخصصان به طور معمول موافق این روش نیستند.

هدایت توسط اولتراسوند در بلوک زیر ترقوه: بسیاری از متخصصین هدایت سوزن به کمک اولتراسوند را برای بررسی بلوک اعصاب زیر ترقوه سودمند می‌دانند و برپایه گزارش‌ها میزان موفقیت ۹۰-۱۰۰٪ اعلام شده است (۳۴ و ۳۳). آناتومی که

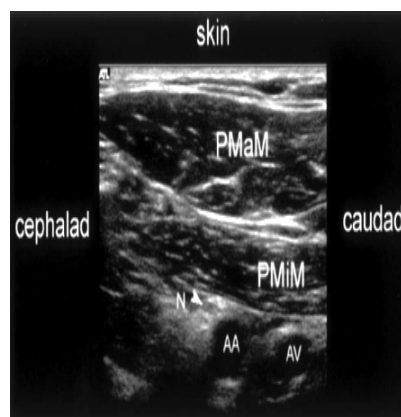
ارسال می‌شود تا بهترین تصویر از شبکه براکیال به نمایش در آید (۴۳). با یک فشار ملایم وریدهای اصلی پیرامون شریان آگزیلاری جمع شده و بدون این که تغییری در ساختار آناتومی ناحیه بوجود آید، اعصاب به صورت ساختمان‌هایی گرد یا بیضی هیپواکو یا با ظاهر لانه زنبوری و با لبه‌های هیپراکو در اطراف شریان آگزیلاری دیده می‌شود (۴۴). البته باید توجه داشت که مکان‌های دقیق اعصاب نسبت به شریان آگزیلاری بسیار متغیر است و اعصاب با کمترین لمس یا اندکی فشار در هنگام استفاده از پروب تمایل بیشتری به جابجایی پیدا می‌کنند (۴۱ و ۴۲) (شکل ۶).

هنگام بلوک آگزیلاری در شبکه براکیال، از سوزن ۲۲G که ۵ سانتی‌متر در امتداد محور طولی پروب قرار گرفته، استفاده شده که در راستای پرتوها به جلو حرکت داده می‌شود. هنگامی که سوزن در موقعیت قرار گرفت، بی‌حسی موضعی تزریق می‌شود، پخش مناسب بیحسی موضعی در اطراف عصب با سونوگرافی زیر نظر قرار گرفته و موقعیت نوک سوزن با کمینه حرکت در طول تزریق زیر دید سونوگرافی هماهنگ می‌شود تا بیشینه شرایط برای بلوک فراهم شود. با این کار میزان موفقیت بلوک آگزیلاری شبکه براکیال بالا خواهد رفت بدون آن که بیحسی تکمیلی یا چندین بار تزریق نیاز باشد (۵۰-۴۵).



شکل ۶ وضعیت شریان آگزیلاری به همراه اعصاب رادیال، مدیان، و اولنار در تصویر دیده می‌شود. Needle shaft: بدنه سوزن، m: عصب مدیان، u: عصب اولنار، r: عصب رادیال، AA: شریان آگزیلاری، LA: گسترش بیحسی موضعی و Humerus: بازو است (۴۳).

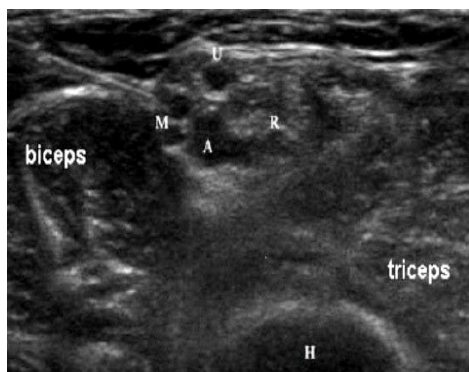
عوارض پس از عمل روبرو خواهند شد. هر چند، در بیماران چاق ممکن است موفقیت بلوک عصب محیطی با روش‌های سنتی پائین بوده و با دشواری‌های همراه باشد، اما با هدایت اولتراسوند می‌توان بر این مشکلات پیروز شد (۳۳).



شکل ۵ سونوگرافی عرضی در منطقه زیر ترقوه که شبکه براکیال به صورت یک گروه از ندول‌های هیپواکوئیک دیده می‌شود و AA: شریان آگزیلاری، AV: ورید آگزیلاری، PMaM: عضله سینه‌ای بزرگ، PMiM: عضله سینه‌ای کوچک می‌باشند (۴۲).

هدایت اولتراسوند در بلوک عصب آگزیلار: روش‌های مختلفی در بررسی بلوک شبکه براکیال در سطح آگزیلاری برای اعصاب مدیان، اولنار و رادیال بکار می‌رود، اما برای بلوک عصب عضلانی سطحی (ماسکولوکوتانه) در شبکه براکیال تمایل کمتری وجود دارد زیرا عصب عضلانی سطحی (ماسکولوکوتانوس) همواره شبکه را در بخش پروگزیمال ترک کرده و در قسمت آگزیلاری تمایل به قرارگیری در سطح جدا شده از عضلات کوراکیوراکیالیس و سر کوتاه دو سر بازویی دارد. این یکی از دلایل اصلی برتری استفاده از روش زیرترقوه‌ای است که معمولاً نتایج بلوک پرشتاب و باورپذیر است و برای روش‌های جراحی زیرشانه مناسب است (۴۱ و ۴۲). بیمار در حالت خوابیده به پشت قرار گرفته، بازو به خارج چرخانده می‌شود تا با شانه زاویه ۹۰ درجه قرار گرفته و ساعد در آنج خم شده و با آن زاویه ۹۰ درجه تشکیل دهد. بعد از استریل نمودن پوست، امواج از پروبی که در وضعیت عرضی در مرز خارجی عضله سینه‌ای بزرگ قرار گرفته

در مکانی که بیشینه تحریک‌پذیری بوجود می‌آید، باز می‌ایستید، سپس ۱۰-۵ میلی‌لیتر بیحسی موضعی تزریق می‌شود (۵۶ و ۵۷).



شکل ۷ سونوگرافی عرضی که اعصاب مدیان (M)، رادیال (R)، اولنار (U)، biceps: عضله دو سر بازویی، triceps: عضله سه سر بازویی و H: بازو می‌باشد (۴۹)

هدایت اولتراسوند در بلوک عصب مدیان: عصب مدیان در سمت داخل شریان براکیال در آرنج قرار دارد و به صورت هیپراکو است. دیدن عصب هنگامی که در قسمت دیستال بازو بین سر عضله ترس پروناتور (درون گرداننده گرد) و عضله فلکسور سطحی انگشتان قرار دارد، دشوار است و به این دلیل است که تغییر زاویه عصب در ارتباط با پروب به وجود می‌آید و عصب بین دو عضله به حالت فشرده در می‌آید. البته گفتنی است که در قسمت پروگزیمال ساعد عصب به سادگی دیده می‌شود (۵۸) (شکل ۸). همانطور که گفته شد، عصب مدیان کم و بیش در ۱ سانتی‌متری داخلی شریان براکیال، در عمق ۲-۱ سانتی‌متری قرار دارد. سوزن با زاویه ۴۵ درجه به سمت بالا وارد پوست شده، امکان دارد در گذر از آپونوروز عضله دوسر بازویی، صدای کلیک احساس شود. هنگامی که حداکثر تحریک حرکتی بوجود آمد، ۱۰-۵ میلی‌لیتر بیحسی موضعی تزریق می‌شود (۵۶).

هدایت اولتراسوند در بلوک اعصاب رادیال، مدیان و اولنار هدایت اولتراسوند به طور جداگانه در بخش دیستال شبکه براکیال این اجازه را می‌دهد تا با اطمینان بیشتر، اعصاب مورد نظر، بلوک شده (۵۱) و از سودمندی روش آن به موارد زیر می‌توان اشاره کرد:

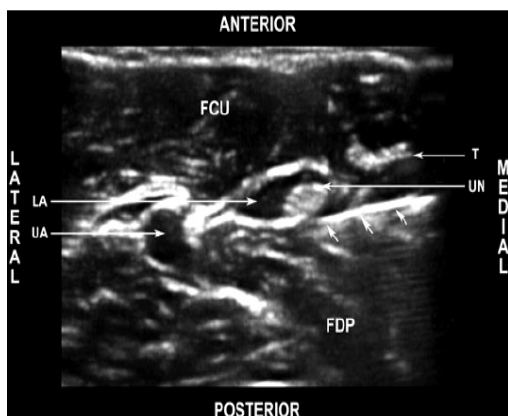
(الف) بلوک ناحیه‌ای قسمت دیستال اندام فوقانی از آسیب به پلور، شریان زیرترقوه‌ای یا آگزیلاری عصب فرنیک پیشگیری می‌کند (۵۲).

(ب) بلوک دیستال اندام فوقانی سبب نگهداری کارکرد ماهیچه‌ای پروگزیمال اندام فوقانی می‌شود. ناتوانی عضلات حرکتی پروگزیمال و عضلات دیستال منجر به کاهش خرسندی بیمار می‌شود (۵۳).

(ج) در بلوک اندام فوقانی در قسمت پروگزیمال شبکه براکیال، روند بلوک در اعصاب دیستال هم شروع شده و باعث ماندگاری بلوک و طولانی شدن زمان از بین رفتن بیحسی و درد در قسمت پروگزیمال و دیستال شبکه براکیال می‌شود (۵۴ و ۵۵). در نتیجه، بلوک ناحیه قسمت دیستال اندام فوقانی تنها مربوط به این قسمت بوده و قسمت پروگزیمال روند عادی فعالیت خود را حفظ می‌کند.

هدایت اولتراسوند در بلوک عصب رادیال: بهترین تصاویر عصب رادیال در قسمت لترال بالای هومروس است (شکل ۷) (گرچه بلوک این عصب در ناحیه بازو و در مچ دست هم انجام می‌شود). این عصب به هنگام پائین آمدن بین فاشیای عضلات براکیارادیالیس و براکیالیس قرار گرفته، سپس در قسمت قدامی به اپی‌کندیل خارجی رسیده و به دو بخش سطحی (حسی) و عمقی (حرکتی) تقسیم می‌شود. تقسیمات کوچک‌تر عصب رادیال در قسمت ساعد انجام می‌شود، بنابراین، تنها یک تزریق بالای آرنج اطمینان از بلوک هر دو قسمت را به همراه دارد (۵۲). سوزن در بین شیار براکیارادیالیس و دوسر بازویی، ۲ سانتی‌متر به سمت پروگزیمال چین آرنج قرار گرفته و به سوی اپی‌کندیل خارجی استخوان هومروس پیشروی می‌کند. بخش حرکتی عصب رادیال در ژرفای ۴-۲ سانتی‌متر برانگیخته می‌شود، سوزن

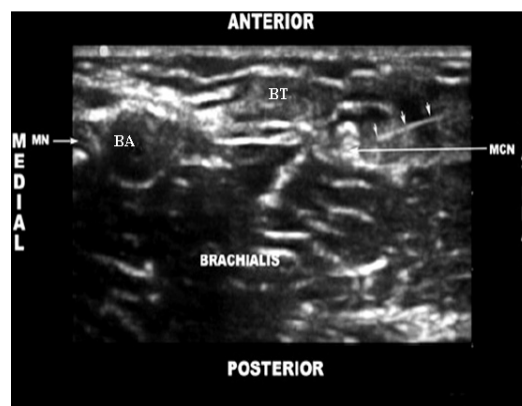
عصب می‌تواند در محل ۳ تا ۵ سانتی‌متری پروگزیمال آرنج با تزریق ۵-۱۰ میلی‌لیتر بیحسی موضعی به طور آهسته بلوک شود (۶۲). به طور معمول، ۳-۵ میلی‌لیتر از بیحسی موضعی در اطراف عصب اولنار در سطح میانه ساعد برای بلوک کافی خواهد بود (۶۳).



شکل ۹ تصویر اولتراسوند عصب اولنار در ناحیه ساعد دیده می‌شود. پیکان‌ها اشاره به سوزن بلوک دارد و FCU: فلکسور کاپی اولناریس، FDP: فلکسور دیپروم پروفاندوس، LA: مسیر بیحسی موضعی، UA: شریان اولنار، UN: عصب اولنار و T: تاندون می‌باشد (۵۸)

بحث و نتیجه‌گیری:

بیحسی‌های ناحیه‌ای تحت هدایت اولتراسوند به سرعت در حال گسترش است و انجام موفقیت‌آمیز آن نیازمند مواردی مانند به کارگیری روش مناسب تصویر برداری و تشخیص اعصاب مورد نظر، مهارت در هدایت سوزن و ارزیابی انتشار دارو در محل مناسب است. بلوک شبکه براکیال را می‌توان در سطوح اینتراسکال، بالای ترقوه، زیر ترقوه و آگزیلاری انجام داد. بلوک اینتراسکال با هدایت سوزن بوسیله اولتراسوند امکان تزریق منفرد و پیوسته دارو را به پزشکان می‌دهد که برتری‌هایی را به همراه دارد. Mariaono و همکاران در سال ۲۰۰۹ طی پژوهشی در رابطه با بلوک اینتراسکال از طریق هدایت سوزن بوسیله اولتراسوند در دو گروه ۳۰ نفری به این نتیجه رسیدند که تزریق ۴۰ میلی‌لیتر ریپوکائین ۰/۵٪ به صورت منفرد و پیوسته در مقایسه با تزریق سالین نرمال به گروه دوم درد کمتر و نیاز به مسکن کمتر پس از جراحی، کیفیت خواب بهتر و رضایتمندی



شکل ۸ تصویر اولتراسوند، عصب مدیان در ناحیه آرنج را نشان می‌دهد. پیکان‌های کوچک اشاره به سوزن بلوک دارد و BA: شریان بازویی، BT: تاندون بازویی، MN: عصب مدیان، MCN: عصب ماسکولوکانتئوس و Brachialis: عضله براکیالیس می‌باشد (۵۸)

هدایت توسط اولتراسوند در بلوک عصب اولنار: عصب اولنار

به همراه عصب مدیان و شریان آگزیلاری وارد بازو می‌شود و در سراسر ناحیه پروگزیمال در سمت داخل شریان آگزیلاری قرار می‌گیرد. در وسط بازو، عصب اولنار داخل سپتوم بین عضلانی راه‌یافته، وارد بخش خلفی شده و در قدام قسمت داخلی سر عضله سه سر بازویی قرار گرفته و به دنبال آن به سمت خلفی اپی‌کندیل داخلی هومروس می‌رود، سپس، وارد بخش داخل ساعد می‌شود. عصب اولنار هیچ شاخه اصلی در بازو ندارد و در یک سوم فوقانی ساعد، عصب از شریان اولنار جدا شده و در قسمت دیستال آن در سمت داخل شریان ماندگار می‌شود (۵۲، ۵۹ و ۶۰) (شکل ۹). بازو با مفصل شانه زاویه ۹۰ درجه تشکیل داده و ساعد در حدود ۶۰ درجه خم می‌شود. اپی‌کندیل داخلی استخوان هومروس و زائده اولکرانون در طول شیار اولنار مشخص می‌شود. سوزن ۲۵ میلی‌متری، در فاصله ۲ تا ۳ سانتی‌متری در بین اوله کرانون و اپی‌کندیل داخلی در مسیر به سمت سر وارد می‌شود تا عصب اولنار برانگیخته شود (۶۱). نکته مهم این است که با این که دست‌یابی به عصب اولنار در این ناحیه آسان است ولی بلوک آن می‌تواند همراه با بروز نوریت باشد. استفاده از سوزن خیلی ظریف و حجم کم ماده بیحسی موضعی این خطر را کاهش می‌دهد. هر چند،

بالاتری در بیماران به همراه دارد (۶۴). بر پایه مطالعه دیگری در سال ۲۰۱۰ بر ۶۸ بیمار کاندید جراحی آرتروسکوپی گزارش شد که تزریق منفرد و پیوسته رپیواکائین ۰/۵٪ برای بلوک اینتراسکال از طریق هدایت سوزن بوسیله اولتراسوند درد کمتری در حالت استراحت و حرکت در نخستین ۲۴ ساعت بعد از جراحی بوجود می‌آورد و نیاز کمتری نیز به ترامادل وجود خواهد داشت (۶۵). Kean و همکاران در سال ۲۰۰۶ طی تحقیقی بر ۱۶ بیمار نتیجه گرفتند که تزریق منفرد و پیوسته لوبیواکائین ۰/۵٪ برای بلوک اینتراسکال از طریق هدایت سوزن بوسیله اولتراسوند بعد از جراحی، به مورفین کمتری برای تسکین درد نیاز دارد و بیماران بعد از جراحی رضایت بیشتری داشتند (۶۶). در مطالعه دیگری در سال ۲۰۱۰ بر ۱۰۰ بیمار با درد متوسط شانه که کاندید جراحی بودند، نتیجه‌گیری شد که تزریق پیوسته و منفرد داروی بیحسی از طریق هدایت سوزن بوسیله اولتراسوند بدلیل درد کمتر در روزهای بعد جراحی رضایت نسبی بیماران را به دنبال دارد (۶۷). مقایسه اثربخشی بلوک اینتراسکال تحت هدایت اولتراسوند و تحت هدایت تحریک عصبی نشان از رضایت بخشی بیشتر بیماران در استفاده از روش اول نسبت به روش دوم دارد. Liu و همکاران در سال ۲۰۰۹ در تحقیقی بر ۲۳۰ بیمار نتیجه گرفتند که بلوک اینتراسکال تحت هدایت اولتراسوند در مقایسه با تحت تحریک عصبی مزایایی مانند دفعات کمتر ورود سوزن برای پیدا کردن ناحیه و بلوک در طی یک دوره ۵ دقیقه‌ای دارد و در پایان، رضایتمندی بیماران نیز بعد از جراحی بالاتر بوده است (۶۸). Karpral و همکاران نیز در سال ۲۰۱۰ طی تحقیقی بر ۱۶۰ بیمار این طور گزارش کردند که میزان رضایت بیماران در بلوک اینتراسکال تحت هدایت اولتراسون به طور معنی‌دار بالاتر از بلوک این بخش تحت تحریک عصبی بوده است (۶۹). حجم کمتر داروی بیحسی و در نتیجه سمیت سیستمی کمتری در بلوک اینتراسکال تحت هدایت اولتراسوند در مقایسه با تحریک عصبی گزارش شده است. McNaught و همکاران در سال ۲۰۱۱ گزارش کردند که حجم کمتری از دارو هنگام استفاده از روش تحت هدایت اولتراسوند نسبت به روش تحت هدایت

تحریک عصبی جهت بلوک اینتراسکال لازم است (۷۰). در سال ۲۰۱۰ براساس نتایج تحقیقی، برای بلوک اینتراسکال تحت هدایت اولتراسوند به دلیل مشاهده مسیر، به حجم و غلظت کمتری از داروی بیحسی در مقایسه با روش تحت تحریک عصبی نیاز است و میزان رضایتمندی پزشک و بیماران نیز به طور معنی‌داری بالاتر بود (۷۰). Rene و همکاران در سال ۲۰۰۹ براساس نتایج ۳۰ بیمار کاندید جراحی با درد کم در شانه گزارش کردند که میزان بیحسی همی دیافراگماتیک در روش تحت اولتراسوند به‌طور معنی‌دار کمتر از روش تحت تحریک عصبی است (۷۲).

تحقیقات زیادی در رابطه با کارایی و موفقیت بلوک شبکه براکیال در سطوح بالای ترقوه، زیر ترقوه و آگزیلار تحت هدایت سوزن از طریق اولتراسوند و همچنین پیامدهای بعد از عمل و تزریق یک مرحله و چند مرحله‌ای ماده بیحسی صورت گرفته است. Karpal و همکاران در سال ۱۹۹۴ براساس تحقیقی بر ۱۶ بیمار کاندید جراحی شانه این طور گزارش کردند که بلوک عصب ماسکولوکاتئوس حدود ۷۵٪ در هنگام استفاده از روش بلوک آگزیلاری و حدود ۱۰۰٪ از طریق روش بلوک فوق ترقوه‌ای شبکه براکیال تحت هدایت اولتراسوند صورت گرفته است (۷۳). مطالعه دیگری در سال ۲۰۰۳ بر روی بیماران کاندید جراحی شانه این‌طور نتیجه‌گیری کرد که روش بلوک بالای ترقوه تحت هدایت اولتراسوند در مقایسه با روش تحریک عصبی کارایی بلوک بالاتر و سریع‌تری دارد (۷۴). Chan و همکاران در سال ۲۰۰۳ با بررسی ۴۰ بیمار کاندید جراحی الکتیو اندام فوقانی به این نتیجه رسیدند که در بلوک فوق ترقوه‌ای شبکه براکیال تحت هدایت اولتراسوند عارضه پنوموترواکس مشاهده نشد و در کوتاه‌ترین مدت سوزن تحت هدایت اولتراسون در محل مورد نظر استقرار یافت و بلوک به طور کامل و رضایت بخشی صورت گرفت (۷۵). Arcand و همکاران در سال ۲۰۰۵ با مقایسه دو روش بلوک بالای ترقوه و زیرترقوه شبکه براکیال تحت هدایت اولتراسوند نشان دادند یافتن عصب رادیال در روش دوم دشوارتر است (۷۵). Sainz Lopez و همکاران در سال ۲۰۰۶ با بررسی ۲۰۰ بیمار کاندید جراحی

ترقوه‌ای تحت هدایت اولتراسوند بسیار بالا (نزدیک ۹۳٪) بوده و عوارضی مانند آسیب عصب، پنوموتراکس و سمیت حاصل از بیحسی موضعی دیده‌نشده (۳۳). در مطالعه دیگری در سال ۲۰۰۶ بر ۲۰۲ بیمار کاندید جراحی شانه‌ای این طور گزارش شد که بلوک زیر ترقوه شبکه براکیال تحت هدایت اولتراسوند موجب کاهش درد بعد از عمل جراحی و دور نگاه داشتن بازو با زاویه ۱۱۰ درجه نسبت به بدن به مدت ۲۴ ساعت بعد از عمل خطر پنوموتراکس را کاهش می‌دهد (۴). Dingemans و همکاران در سال ۲۰۰۷ با بررسی ۷۲ بیمار جراحی دست و ساعد به این نتیجه رسیدند که بلوک زیر ترقوه تحت هدایت اولتراسوند باعث افزایش سرعت عمل در استقرار صحیح سوزن و افزایش نرخ موفقیت‌آمیز بودن بیحسی در مقایسه با روش‌های دیگر شده‌است (۸۲). Chan و همکاران در سال ۲۰۰۷ در مطالعه‌ای میانگین مدت آغاز بلوک بالای ترقوه، زیرترقوه و آگزیلار زیر هدایت اولتراسوند با مخلوطی از لیدوکائین ۲٪ و بوپیواکائین ۰/۵٪، ۵ دقیقه بود (۴۲) در حالی که Marhofer و همکاران در سال ۲۰۰۴ با رپیواکائین ۰/۵٪ برای بلوک زیرترقوه در کودکان مدت ۹ دقیقه را بدست آوردند و هیچ مورد دیرکرد در جای گیری بلوک دیده نشد (۸۳). گرچه تزریق بیحس‌کننده موضعی در سطح خلفی شریان آگزیلاری، امکان بلوک همه شبکه بازویی را فراهم می‌کند اما در رابطه میزان موفقیت تزریق سه‌گانه در مقایسه با روش تزریق منفرد در بلوک زیرترقوه‌ای شبکه براکیال تحت هدایت دقیق اولتراسوند اتفاق نظر وجود ندارد. نتایج مطالعه‌ای در سال ۲۰۰۹ نشان داد میزان موفقیت بلوک زیرترقوه تحت هدایت اولتراسوند پس از ۱۵ دقیقه به روش تزریق سه-گانه در مقایسه با تزریق منفرد افزایش نیافته است (۸۴). Fuizer و همکاران در سال ۲۰۰۶ طی بررسی بلوک زیرترقوه‌ای تحت هدایت اولتراسوند بر ۵۰ بیمار کاندید جراحی قسمت فوقانی بازو به این نتیجه رسیدند که روش تزریق منفرد و دوگانه اختلاف معنی‌داری در رسیدن به بیحسی کامل ندارد (۸۵). در مطالعه‌ای در سال ۲۰۱۰ بر ۱۰۰ بیمار کاندید جراحی شانه نشان داده شد که نسبت افرادی که طی ۲۰ دقیقه پس از بلوک زیرترقوه با هدایت اولتراسوند به بیحسی کامل (حسی و حرکتی)

دست و آرنج به این نتیجه رسیدند که بلوک فوق ترقوه‌ای شبکه براکیال تحت هدایت اولتراسوند در ۹۸٪ موارد با موفقیت همراه بوده و هیچ نوع عوارضی بعد از عمل وجود نداشت (۷۶). مطالعه دیگری در سال ۲۰۰۹ بر ۱۲۰ بیمار کاندید جراحی شانه نشان داد که در روش بلوک بالای ترقوه تحت هدایت اولتراسوند بلوک عصب آگزیلاری بهتر از بلوک زیر ترقوه‌ای صورت گرفته است (۷۷). در مطالعه دیگر در سال ۲۰۰۹ بر روی ۵۱۰ بیمار کاندید جراحی شانه به این نتیجه رسیدند که بلوک بالای ترقوه شبکه براکیال تحت هدایت اولتراسوند از نرخ بالای موفقیت در بلوک و رضایت بالای بیماران برخوردار است (۷۸). Bahatia و همکاران در سال ۲۰۱۰ طی تحقیقی بر بیماران کاندید جراحی شانه این طور گزارش کردند که هیچ نوع نشانه پنوموتراکس هنگام بلوک فوق ترقوه‌ای شبکه براکیال تحت هدایت اولتراسوند دیده نشد (۷۹). Liu و همکاران در سال ۲۰۱۱ طی تحقیقی بر ۲۵۷ بیمار کاندید جراحی شانه با این نتیجه رسیدند که بلوک اینتراسکال و بالای ترقوه شبکه براکیال هیچ نوع عوارض نورولوژی بعد از عمل نداشت (۸۰). مطالعه دیگری در سال ۲۰۱۴ بر ۹۶ بیمار دارای فیستول شریانی وریدی که کاندید دیالیز بودند صورت گرفت و این طور گزارش شد که روش تزریق سه مرحله‌ای در بلوک بالای ترقوه شبکه براکیال اثر بخشی سریع‌تری، نسبت به تزریق یک مرحله‌ای در ۲۰ دقیقه نخست دارد (۸۱).

در مطالعه‌ای در سال ۲۰۰۰ بوسیه Ootaki و همکاران بر ۵۷ بیمار کاندید جراحی شانه‌ای این طور گزارش شد که روش بلوک زیرترقوه تحت هدایت اولتراسوند توان رقابت با روش‌های مبتنی بر هدایت از طریق لندمارک‌ها را دارد (۳۴). Sandhu و همکاران در سال ۲۰۰۲ در طی تحقیقی بر روی ۱۱۴ بیمار کاندید جراحی شانه به این نتیجه رسیدند که بلوک زیرترقوه شبکه بازویی تحت هدایت اولتراسوند موجب استقرار درست سوزن و تزریق درست داروی بیحسی و همچنین کاهش عوارض بعد از جراحی می‌شود (۳۵). در مطالعه دیگری از همین محقق در سال ۲۰۰۶ بر ۱۱۴۶ بیماران کاندید جراحی شانه، دست و ساعد این طور گزارش شد که نرخ موفقیت بلوک زیر

در بلوک اعصاب ناحیه ساعد و مچ دست، بلوک ناحیه اعصاب رادیال، اولنار و مدیان جایگاه ویژه‌ای دارد. Gray و همکاران طی تحقیق در سال ۲۰۰۳ بر ۲ بیمار دچار شکستگی پنجمین استخوان متاکارپ به این نتیجه رسیدند که بلوک عصب اولنار تحت هدایت سوزن از طریق اولتراسوند موجب بیحسی کامل شاخه دورسال کاتنتوس و دورسومدیال دست می‌شود و هر دو بیمار بیحسی کامل این ناحیه را تأیید کرده و رضایت داشتند (۹۰). McCartney و همکاران در سال ۲۰۰۷ بر روی ۱۱ فرد سالم داوطلب در رابطه با مکان‌های ورود سوزن تحت هدایت اولتراسوند برای بلوک اعصاب رادیال، اولنار و مدیان به این نتیجه رسیدند که مکان مناسب برای بلوک اعصاب مدیان، اولنار و رادیال بخش میانی ساعد است که مزایایی از جمله بلوک همه شاخه‌های انتهایی و کمترین آسیب عروقی را به همراه دارد. مکان مناسب برای بلوک عصب رادیال ناحیه آرنج معرفی شد هرچند بلوک در این ناحیه ممکن است بلوک عصب رادیال سطحی را اندکی کاهش دهد (۹۱). در مطالعه دیگری در سال ۲۰۰۷ بر ۵۰ فرد سالم سه مکان برای ورود سوزن تحت هدایت اولتراسوند برای بلوک عصب رادیال مطرح شد: ۱- بخش میانی قسمت قدامی آکرومیون و قسمت خارجی اپی کندیل هومروس ۲- یک سوم فاصله بین بخش اول و قسمت خارجی اپی کندیل و ۳- دو سوم فاصله بین نقطه اول و قسمت خارجی اپی کندیل. نتایج، مکان‌های دوم و سوم را برای این کار مناسب دانستند اما در این مکان تقسیم عصب رادیال به شاخه‌های سطحی و عمقی به خوبی دیده شد. از طرفی مکان سوم بهتر از مکان دوم برای بلوک عصب رادیال و احتمال سوراخ شدگی عروقی نیز کمتر گزارش شده است (۹۲). در تحقیقی در سال ۲۰۰۹ در مورد ارزیابی حجم لازم داروی بیحسی برای بلوک عصب اولنار به این نتیجه رسیدند که میانگین حجم لازم برای بلوک این عصب در ناحیه ابتدایی ساعد حدود ۰/۷ میلی‌لیتر داروی میپوکائین ۱٪ است (۹۳). Harper و همکاران در سال ۲۰۱۰ طی تحقیقی بر روی ۱۹ بیمار کاندید جراحی دست و ساعد به این نتیجه رسیدند که بلوک اعصاب رادیال، مدیان و اولنار به ترتیب ۳/۴۲، ۲/۷۵ و ۲/۵۸ میلی‌لیتر داروی لیدوکائین ۱/۵٪ به همراه

می‌رسند در گروه با تزریق منفرد به مراتب بیش از گروه تزریق چند گانه بود (۸۶). در مطالعه دیگری در سال ۲۰۱۰ بر ۱۰۲۰ بیمار کاندید جراحی شانه این نتایج بدست آمد که بلوک زیرترقوه‌ای شبکه براکیال با هدایت سوزن از طریق اولتراسوند در مقایسه با سایر بلوک‌های شبکه براکیال دارای برتری‌هایی مانند کاهش درد پس از جراحی، بلوک کامل ناحیه ماسکولاکاتنه و عصب آگزیلاری و کارایی بیحسی کامل با تزریق ۴۰ میلی‌لیتر در مدت دست‌کم ۳۰ دقیقه نسبت به سایر بلوک‌هاست (۸۷). طی تحقیق Shanin و همکاران در سال ۲۰۱۱ بر ۶۰ بیمار دچار فیستول شریانی- وریدی به این نتیجه رسیدند که بلوک زیرترقوه‌ای شبکه براکیال تحت هدایت اولتراسوند سبب افزایش جریان خون در شریان رادیال و فیستول می‌شود که آن نیز به نوبه خود به درمان سریع‌تر بعد از جراحی کمک می‌کند (۸۸). از تحقیقات صورت گرفته بر بلوک آگزیلاری شبکه براکیال می‌توان از تحقیق Chan و همکاران در سال ۲۰۰۷ بر ۱۸۸ بیمار کاندید جراحی الکتیو دست نام برد. از تحقیق مزبور این نتیجه بدست آمد که بلوک آگزیلاری شبکه براکیال تحت هدایت سوزن از طریق اولتراسوند با یا بدون همراهی روش تحریک عصبی به طور معنی‌دار نرخ موفقیت بلوک آگزیلاری شبکه براکیال را افزایش داده است (۴۹). در مطالعه دیگری در سال ۲۰۰۷ بر ۶۰ بیمار کاندید جراحی الکتیو ساعد، مچ دست و دست این نتیجه بدست آمد که نرخ موفقیت و عوارض بعد از جراحی بلوک آگزیلاری شبکه براکیال تحت هدایت سوزن از طریق اولتراسوند با استفاده از روش تزریق چندگانه ۲۰ میلی‌لیتر ریپوکائین ۰/۷۵٪ مشابه روش تحریک عصبی است و همچنین، میزان رضایتمندی بیماران از هر دو روش یکسان بود (۴۸). در تحقیق Qin و همکاران در سال ۲۰۱۶ بر ۲۰۴۲ بیمار کاندید جراحی شانه نرخ موفقیت بلوک آگزیلاری شبکه براکیال تحت هدایت سوزن از طریق اولتراسوند بالا بود و همچنین، میانگین مدت بلوک و هنگام آغاز بیحسی در مقایسه با گروه کنترل کاهش یافته بود (۸۹).

بلوک اعصاب، پزشک از تزریق سرتاسری خوداری کرده که به طور نهفته از آسیب بیشتر ناحیه‌ای که نیاز به بازسازی دارد، پیشگیری می‌کند. اما محدودیت‌های موجود برای ارائه بیحسی اعصاب مورد نظر متفاوت بوده و بستگی به متغیرهایی از جمله پزشک ارائه دهنده بیحسی ناحیه‌ای، روند آزمایش و تاب درد بیمار دارد(۹۸).

در پایان می‌توان این گونه جمع‌بندی کرد که بلوک اعصاب محیطی تحت هدایت اولتراسوند موجب لوکالیزه کردن بهتر عصب و در نتیجه مدت کمتر انجام بلوک، حجم کمتر داروی بیحسی موضعی، دیدن شیوه و محل انتشار و خطر پایین‌تر سمیت آن، آغاز سریع‌تر و بلوک کامل‌تر اعصاب و مدت طولانی‌تر بلوک اعصاب حسی و حرکتی می‌شود.

نتیجه گیری:

روش‌های اولتراسوند افزون بر ارزان و در دسترس بودن، امکان هدایت سوزن تحت سونوگرافی در بیحسی ناحیه‌ای را فراهم کرده و موجب کاهش درد، مرخص شدن سریع بیمار، عوارض کم و رضایتمندی بالای بیمار می‌شود. این روش ممکن است به سرعت جای خود را در بیحسی ناحیه‌ای به عنوان استاندارد طلایی در مقایسه با روش‌های دیگر تثبیت کند.

سپاسگزاری و سپاسداری:

از همکاران کتابخانه مرکزی، کتابخانه زهراوی دانشگاه علوم پزشکی بابل و بیمارستان بهشتی بابل که در تهیه و ارائه اسناد علمی مربوطه، یاری کردند، سپاسگزاری می‌شود. نویسندگان اعلام می‌دارند که هیچ‌گونه تضاد منافی ندارند.

اپی نفرین لازم دارد(۹۴). Ponrouch و همکاران نیز در سال ۲۰۱۰ بر روی ۲۱ بیمار کاندید جراحی کارپال تونل به این نتیجه رسیدند که میانگین حجم لازم میپوآکائین ۱/۵٪ برای بلوک عصب مدیان تحت هدایت سوزن از طریق اولتراسوند ۵۰٪ کمتر از روش تحریک عصبی است(۹۵). Kannan و همکاران طی تحقیقی در سال ۲۰۱۵ بر بلوک اعصاب محیطی اندام فوقانی تحت هدایت سوزن از طریق اولتراسوند این طور نتیجه‌گیری کردند که بلوک اعصاب رادیال، مدیان و اولنار با این روش باعث کاهش ۵۶ درصدی درد، نرخ بالای رضایتمندی بیمار، افزایش سرعت عمل و عدم نیاز به بیحسی‌های افزوده را به همراه دارد (۹۶). Krol و همکاران در سال ۲۰۱۵ در رابطه با ارزیابی آثار فشار در تزریق دارو به داخل و محیط اطراف اعصاب مدیان، رادیال و اولنار تحت هدایت اولتراسوند به این نتیجه رسیدند که اثرات فشاری در تزریق‌های داخل عصبی ویژگی کمتر اما حساسیت بالاتری دارد و پیشنهاد کردند که مونیتور فشار می‌تواند کارایی و موفقیت بلوک اعصاب نامبرده زیر هدایت سوزن از طریق اولتراسوند در بیحسی ناحیه‌ای را افزایش دهد(۹۷). به طور کلی، مزایای ارائه بیحسی ناحیه‌ای اعصاب رادیال، مدیان و اولنار با جداسازی اولتراسوند دربردارنده نکته‌های عنوان شده‌است، اول، این روش موجب کاهش آسیب عروقی خواهد شد زیرا دستگاه عروقی به طور مستقیم دیده می‌شود و عامل بیحسی در مجاورت رگ‌ها تزریق می‌شود. دوم، این روش امکان دیدن اعصاب را در مناطق دردناک فراهم کرده و سوراخ شدن پوست و خطر ساختمان‌های پیرامون را به کمینه رسانده و اجازه تائید بیحسی اعصاب را ایجاد می‌کند. سوم، خطر سندروم کمپارتمان که در بلوک بیر و دیگر بلوک‌ها بوجود می‌آید را کاهش می‌دهد. سرانجام، در

منابع

1. Rafati Rahimzadeh M. Pain. Babol; Babol University of Medical Sciences, 2001: 136. [Text in Persian]
2. Katzung BG, Masters SB, Trevor AJ. Basic and Clinical Pharmacology. 13th Ed. New York; McGrawHill, 2015: 440-446.

3. Chan VW. Applying ultrasound imaging to interscalene brachial plexus block. Reg Anesth Pain Med 2003; 28:340-343.
4. Bigeleisen P, Wilson M. A comparison of two techniques for ultrasound guided in fraclavicular block. Br J Anaesth 2006; 96: 502-527.

5. Miller RD, Eriksson L, Fleisher LA, Kronish W, Young WL. Miller's Anesthesia. 7th ed. Philadelphia; Churchill Livingstone, 2010; 1129-1135.
6. Claudio RE, Hadzic A, Shih H, Vloka JD, Castro J, Koscielniak-Nielsen Z, et al. Injection pressures by anesthesiologist during simulated peripheral nerve block. *Reg Anesth Pain Med* 2004; 29:201-205.
7. Rahimzadeh P, Faiz SHR. Ultrasound a new paradigm in regional anesthesia and pain management. *Anesthesiology and Pain Medicine* 2013; 3 ;228-229.
8. Rafati M, Bitarafan-Rajabi A, Hami K. Performance Intima-Media thickness of carotid artery and flow mediated dilation of brachial artery for assessing atherosclerosis progression. *J Med Imaging Health Infor* 2014; 4:724-732.
9. Lawande AD, Warriar SS, Joshi MS. Role of ultrasound in evaluation of peripheral nerves. *Indian J Radiol Imaging* 2014; 24:254-258.
10. Rafati M, Rafati Rahimzadeh M, Raygan F, Niksereshet V, Moladoust H.A. New 2D-based method for carotid intima-media thickness quantification from ultrasound sequences. *Iran Red Crescent Med J* 2015;17: e24691.
11. Kele H. Ultrasonography of the peripheral nervous system. *Perspectives in Medicine* 2012; 1:417-421.
12. Marhofer P, Greher M, Kapral S. Ultrasound guidance in regional anaesthesia. *Br J Anaesth* 2005; 94: 7-17.
13. Griffin J, Nicholls B. Ultrasound in regional anaesthesia . *Anaesthesia* 2010; 65:1-12.
14. Coatney RW. Ultrasound imaging: Principles and applications in rodent research. *ILAR Journal* 2001; 42: 233-247.
15. Popovic J, Morimoto M, Wambold D, Blanck TJJ, Rosenberg AD. Current practice of ultrasound-assisted regional anesthesia. *Pain Practice* 2006; 6:127-134.
16. Ihnatsenka B, Pierre Boezaart A. Ultrasound: Basic understanding and learning the language . *Int J Shoulder Surg* 2010; 4: 55-62.
17. Narouze SN. Atlas of Ultrasound-guided procedures in interventional pain management. Berlin; Springer , 2011; Chapter: 14.
18. Peer S, Bodner G. High-Resolution Sonography of the Peripheral Nervous System. 2nd Revised Edition. Berlin; Springer, 2008; Chapter 1: 5.
19. Jankovic D, Peng P. Regional Nerve Blocks in Anesthesia and Pain Therapy. Traditional and Ultrasound-Guided Techniques. Fourth Edition. Berlin, Springer , 2015; Chapter 3: 36.
20. Miura M, Takeyama K, Suzuki T. Visibility of ultrasound- guided echogenic needle and its potential in clinical delivery of regional anesthesia . *Tokai J Clin Med* 2014; 39: 80-86.
21. Schfhalter-Zoppoth I, McCulloch CE, Gray AT. Ultrasound visibility of needles used for regional nerve block: an in vitro study . *Reg Anesth Pain Med* 2004; 29: 480-488.
22. Buckenmaire C, Bleckner L, Sracic MK. Military Advanced Regional Anesthesia and Analgesia handbook. Washington DC: The office of the Surgeon General at TMM Publications. Borden Institute, Walter Reed Army Medical Center. 2008; Chapter 44: 12-20.
23. Bowens C, Sripada R. Regional blockade of the Shoulder: approaches and outcomes. *Anesthesiology Research and Practice* 2012; 2012. doi:10.1152/2012/971963.
24. Perlas A, Chan VWS, Simons M. Brachial plexus examination and localization using ultrasound and electrical stimulation-a volunteer study. *Anesthesiology* 2003; 99:429-435.
25. Gray AT. Ultrasound- guided regional anesthesia-current state of the art. *Anesthesiology* 2006; 104:368-373.
26. Sites BD, Brull R. Ultrasound guidance in peripheral regional anesthesia: philosophy, evidence-based medicine, and techniques. *Curr Opin Anesthesiol* 2006; 19:630-639.
27. Bolliger CT, Herth FJF, Mayo PH, Miyazawa T, Beamis JF. Clinical chest ultrasound-from the ICU to the bronchoscopy suite. Basel; Karger, 2009; Chapter 1:5.
28. Snell RS. Clinical Anatomy by Regions. 8 Editions. Philadelphia; Wolters Kluwer Health/Lippincott Williams & Wilkins, 2008; Chapter 9: 425-547.
29. Gorlin A, Warren L. Ultrasound- guided interscalene blocks. *J Ultrasound Med* 2012; 31:979-983.
30. Hanumanthaiah D, Vaidyanathan S, Garstka M, Szucz S, Iohom G. Ultrasound guided supraclavicular block. *Med Ultrason* 2013; 15:224-229.
31. Bhaskaran K, Sriranjini SVR, Thyagrajan SVR, Jalakandan SVR. Ultrasound-guided supraclavicular plexus block. *Apollo Medicine* 2008; 5:26-28.
32. Chan VWS, Perlas A, Rawson R, Odukoya O. Ultrasound-guided supraclavicular brachial plexus block. *Anesth Analg* 2003; 97:1514-1517.
- 33- Sandhu NS, Manne JS, Medabalmi PK, Capan LM. Sonographically Guided infraclavicular brachial plexus block in adults-a retrospective analysis of 1146 cases. *J Ultrasound Med* 2006; 25:1555-1561.
34. Ootaki C, Hayashi H, Amano M. Ultrasound –guided infraclavicular brachial plexus block: an alternative technique to anatomical landmark- guided approaches. *Reg Anesth Pain Med* 2000; 25: 600-604.
35. Sandhu NS, Capan LM. Ultrasound guided infraclavicular brachial plexus block. *Br J Anaesth* 2002; 89: 254-259.
36. Zaragoza-Lemus G, Hernandez-Gasca V, Espinosa-Gutierrez YA. Ultrasound-guided continuous infraclavicular block for hand surgery: Technical report arm position for perineural catheter placement. *Cirugia y Cirujanos* 2015; 83:15-22.
37. Bigeleisen P, Wilson M. A comparison of two techniques for ultrasound guided infraclavicular block. *Br J of Anaesth* 2006; 96: 502-507.

38. Trehan V, Srivastava U, Kumar A, Saxena S, Shekhar Singh C, Darolia A. Comparison of two approaches of infraclavicular brachial plexus block for orthopaedic surgery below mid- humerus. *Indian Journal of Anaesthesia* 2010; 54:210-214.
39. Sauter AR, Dodgson MS, Stubhaug A, Halstensen AM, Klaatad O. Electrical nerve stimulation or ultrasound guidance for lateral sagittal infraclavicular blocks: A randomized, controlled, observer-blinded, comparative study. *Anesthesia & Analgesia* 2008; 106:1910-1915.
40. Desgagne's MC, Le'vesque S, Dion N, Nadeau MJ, Cote D, Brassard J, Nicole PC, Turgeon AF. A comparison of a single or triple injection technique for ultrasound-guided infraclavicular block: A prospective randomized controlled study. *Anesth Analg* 2009; 109: 668-672.
41. Fuzier R, Fourcade O, Fuzier V, Albert N, Samii K, Olivier M. Double vs. single- injection infraclavicular plexus block in the emergency setting: Higher success rate with lower volume of local anesthetic. *European Journal of Anesthesiology* 2006; 23: 271-275.
42. Perlas A, Chan VW, Simons M. Brachial plexus examination and localization using ultrasound and electrical stimulation. *Anesthesiology* 2003; 99: 429-435.
43. Satapathy AR, Coventry DM. Axillary Brachial Plexus Block. *Anesthesiology Research and Practice* 2011. doi: 10.1155/2011/173796.
44. Raju PKBC, Coventry DM. Ultrasound –guided brachial plexus blocks. *Continuing education in anaesthesia, critical care & pain*. [Internet].2013[cited 2015 Oct 26]; [about 7pp]. Available from: doi: 10.1093/bjaceaccp/ mkto59
45. Ranganath A, Kallidaikurichi Srinivasan K, Iohom G. Ultrasound guided axillary brachial plexus block. *Med Ultrason* 2014; 16: 246-251.
46. Christophe JL, Berthier F, Boillot A, Tatu L, Viennet A, Boichut N, Samain E. Assessment of topographic brachial plexus nerves variations at the axilla using ultrasonography. *Br J Anaesth* 2009; 103: 606-612.
47. Bruggemann da Conceicao D, Escovedo Helayel P, Egydio de Carvalho F A, Wollmeister J, Rodrigues de Oliveira Filho G. Ultrasound images of the brachial plexus in the axillary region. *Rev Bras Anesthesiol* 2007; 57(6):684-689.
48. Casati A, Danelli G, Baciarello M, Corradi M, Leone S, Di Cianni S, Fanelli G. A prospective, randomized comparison between ultrasound and nerve stimulation guidance for multiple injection axillary brachial plexus block. *Anesthesiology* 2007; 106: 992-996.
49. Chan VWS, Perlas A, McCartney CJL, Brull R, Xu D, Abbas S. Ultrasound guidance improves success rate of axillary brachial plexus block . *Can J Anesth* 2007; 54: 176-182.
50. Stachura MR, Socransky SJ, Wiss R, Betz M. A comparison of the supraclavicular and infraclavicular views for imaging the subclavian vein with ultrasound. *Am J Emerg Med* 2014; 32: 905-908.
51. Mirza F, Brown AR. Ultrasound –guided regional anesthesia for procedures of the upper extremity. *Anesthesiology Research and Practice*. [Internet]. 2011[cited 2015 Oct 31];[about 6pp]. Available from:doi:10.1155/2011/579824
52. Sehmbi H, Madjdpour C, Jitendra Shah U, Chin KJ. Ultrasound guided distal peripheral nerve block of the upper limb: A technical review. *J Anaesthesiol Clin Pharmacol* 2015; 31: 296-307.
53. Fredrickson MJ, Price DJ. Analgesic effectiveness of ropivacaine 0.2% vs 0.4% via an ultrasound – guided C5-6 root/superior trunk perineural ambulatory catheter. *Br J Anaesth* 2009; 103: 434-439.
54. Fredrickson MJ, Ting FSH, Chinchawala S, Boland MR. Concomitant infraclavicular plus distal median, radial, and ulnar nerve blockage accelerates upper extremity anaesthesia and improves block consistency compared with infraclavicular block alone. *Br J Anaesth* 2011; 107(2): 236-242.
55. McCahon RA, Bedforth NM. Peripheral nerve block at the elbow and wrist. *Continuing Education in Anaesthesia, Critical Care & Pain*. 2007; 7:42-44.
56. Sehmbi H, Madjdpour C, Shah UJ, Chin K, J. Ultrasound guided distal peripheral nerve block of the upper limb: A technical review. *Journal of Anesthesiology Clinical Pharmacology* 2015; 31:296-307.
57. McCartney CJL, Xu D, Constantinescu C, Abbas S, Chan VWS. Ultrasound Examination of Peripheral Nerves in the Forearm. *Reg Anesth Pain Med* 2007; 32: 434-439.
58. Capek A, Dolan J, Edra F. Ultrasound-guided peripheral nerve blocks of the upper limb. *Br J Anaesth*2014. doi: 10.1093/bjaceaccp/mku048.
59. Drake RL, Vogl AW, Mitchell AWM. Gray's Anatomy for Students. Third Edition. Philadelphia; Churchill Livingstone – Elsevier,2015; Chapter 7: 761.
60. Chelly JE. Peripheral Nerve Blocks-A Color Atlas. Second Edition. Philadelphia; Lippincott Williams & Wilkins, 2004; Chapter 7; Section II: 60.
61. Miller RD, Eriksson LI, Fleisher LA, Wiener-Kronish JP, Young WL. Miller's Anesthesia. Vol 2. Seventh Edition. Philadelphia; Churchill Livingstone. Elsevier,2010; Chapter 52: 1648.
62. Gray AT, Schafhalter-Zoppoth I. Ultrasound guidance for ulnar nerve block in the forearm. *Reg Anesth Pain Med* 2003; 28: 335-339.
63. Retzl G, Kapral S, Greher M, Mauritz w. Ultrasonographic finding of the axillary part of the brachial plexus. *Reg Anesth and Pain Med* 2001; 92:1271-5.
64. Mariano ER, Afra R, Loland VJ, Sandhu NS, Bellars RH, Bishop ML, et al. Continuous interscalene brachial plexus block via an ultrasound-guided posterior

- approaches: a randomized, triple-masked, placebo-controlled study. *Anesth Analg* 2009; 108:1688-1694.
65. Fredrickson MJ, Ball CM, Dalgleish AJ. Analgesic effectiveness of a continuous versus single-injection block for minor arthroscopic shoulder surgery. *Reg Anesth Pain Med* 2010; 35:28-33.
66. Kean J, Wigderwitz CA, Convey DM. Continuous interscalene infusion and single injection using levobupivacanine for analgesia after surgery of the shoulder. *J Bone Joint Surg* 2006; 88:1173-1177.
67. Trompeter A, Camilleri G, Narang K, Hauf W, Venn R. Analgesia requirements after interscalene block for shoulder arthroscopy: the 5 days following surgery. *Arch Orthop Trauma Surg* 2010; 130:417-421.
68. Liu SS, Zayas VM, Gorden MA, Beathe JC, Maalouf DB, Paroli L, et al. A prospective, randomized, controlled trial comparing ultrasound versus nerve stimulator guidance for interscalene block for ambulatory shoulder for postoperative neurological symptoms. *Anesth Analg* 2009; 109:265-271.
69. Karpal S, Greher M, Huber G, Willschke H, Kettner S, Kdolsky R, et al. Ultrasonographic guidance improves the success rate of interscalene brachial plexus blockade. *Reg Anesth Pain Med* 2008; 33:253-258.
70. Mcnaught A, Shastri U, Carmichael N, Awad IT, Columb M, Cheung J, et al. Ultrasound reduces the minimum effective local anesthetic volume compared with peripheral nerve stimulation for interscalene block. *Br J Anaesth* 2011; 106: 124-130.
71. Fredrickson MJ, Smith KR, Wong AC. Importance of volume and concentration for ropivacaine interscalene block in preventing recovery room pain and minimizing motor block after shoulder surgery. *Anesthesiology* 2010; 112:1374-81.
72. Rene SH, Retting HC, Gielen MJ, Wilder-Smith OH, van Geffen GJ. Ultrasound-guided low-dose interscalene brachial plexus block reduces the incidence of hemidiaphragmatic paresis. *Reg Anesth Pain Med* 2009; 34:498-502.
73. Karpal S, Krafft P, Eibenberger K, Fitzgerald R, Gosch M, Weinstabl C. Ultrasound-guided supraclavicular approach for regional anesthesia of the brachial plexus. *Anesth Analg* 1994; 78: 507-513.
74. Williams SR, Chouinard P, Arcand G, Harris P, Ruel M, Boudreault D, et al. Ultrasound guidance speeds execution and improves the quality of supraclavicular block. *Anesth Analg* 2003; 97:1518-1523.
75. Arcand G, Williams SR, Chouinard P, Boudreault D, Harris P, Ruel M, et al. Ultrasound-guided infraclavicular versus supraclavicular block. *Anesth Analg* 2005; 101: 886-890.
76. Sainz Lopez J, Parat Vallribera A, Sequi Pericas M, Sama Pujolar A, Calleja Abad M, Sabater Recolons J, et al. Ultrasound-guided supraclavicular brachial plexus block with small volumes of local anesthetic: technical description and analysis of results. *Rev Esp Anestesiol Reanim* 2006; 53: 400-407.
77. Koscielniak-Nielsen Z, Fredrickson MJ, Rasmussen H, Hessebjerg L. A comparison of ultrasound-guided supraclavicular and infraclavicular for upper extremity surgery. *Acta Anaesthesiol Scand* 2009; 53:620-626.
78. Perlas A, Lobo G, Brull R, Chan VWS, Karkhnais R. Ultrasound-guided supraclavicular block: outcome of 510 consecutive cases. *Reg Anesth Pain Med* 2009; 34:171-176.
79. Bhatia A, Lai J, Chan VWS, Brull R. Pneumothorax as a complication of the ultrasound-guided supraclavicular approach for brachial plexus block. *Anesth Analg* 2010; 111:817-819.
80. Liu SS, Ya Deau JT, Shaw PM, Wilferd S, Shetty T, Gordon M. Incidence of unintentional intraneural injection and postoperative neurological complications with ultrasound-guided interscalene and supraclavicular nerve blocks. *Anaesthesia* 2011; 66:168-74.
81. Arab SA, Alharbi MK, Nada EMS, Alrefai DA, Mowafi HA. Ultrasound-guided supraclavicular brachial plexus block: single versus triple injection technique for upper limb arteriovenous access surgery. *Anesth Analg* 2014; 118:1120-1125.
82. Dingemans E, Williams SR, Arcand G, Chouinard P, Harris P, Ruel M, et al. Neurostimulation in Ultrasound-guided infraclavicular block: A Prospective randomized trial. *Anesth Analg* 2007; 104:1275-1280.
83. Marhofer P, Sitzwohl C, Greher M, Karpal S. Ultrasound guidance for infraclavicular brachial plexus anesthesia in children. *Anesthesia* 2004; 89: 254-259.
84. Desgagnes MC, Levesque S, Dion N, Nadeau MJ, Cote D, Brassard J, et al. A comparison of a single or triple injection technique for ultrasound-guided infraclavicular block: A prospective randomized controlled study. *Anesth Analg* 2009; 2009:668-672.
85. Fuzier R, Fourcade O, Fuzier V, Albert N, Samii K, Olivier M. Double vs. single injection infraclavicular plexus block in the emergency setting: higher success rate with lower volume of local anesthetic. *Eur J Anaesthesiol* 2006; 23: 271-275.
86. Fredrickson MJ, Wolstencroft P, Keiriwal R, Yoon A, Boland MR, Chinchawala S. Single versus triple injection ultrasound-guided infraclavicular block: Confirmation of the effectiveness of the single injection technique. *Anesth Analg* 2010; 111:1325-1327.
87. Chin KJ, Singh M, Velayutham V, Chee V. Infraclavicular brachial plexus block for regional anesthesia of the lower arm. *Cochrane Database Syst Rev* 2010. doi: 10.1002/14651858.CD005487.pub2.
88. Sahin L, Gul R, Mizrak A, Deniz H, Sahin M, Koruk S, et al. Ultrasound-guided infraclavicular brachial plexus block enhances postoperative blood flow in arteriovenous fistulas. *J Vasc Surg* 2011; 54:797-753.
89. Qin Q, Yang D, Xie H, Zhang L, Wang C. Ultrasound guidance improves the success rate of axillary plexus block: a meta-analysis. *Rev Bras Anesthesiol* 2016; 66:115-119.

90. Gray AT, Schafhalter-Zoppoth I. Ultrasound guidance for ulnar nerve block in the forearm. *Reg Anesth Pain Med* 2003; 28:335-339.
91. McCartney CJL, Xu D, Constatinescu C, Abbas S, Chan VWS. Ultrasound examination of peripheral nerves in the forearm. *Reg Anesth Pain Med* 2007; 32:434-9.
92. Foxall GL, Skinner D, Hardman JG, Bedfordth NM. Ultrasound anatomy of the radial nerve in the distal upper arm. *Reg Anesth Pain Med* 2007; 32:217-220.
93. Eichenberger U, Stockli S, Marhofer P, Huber G, Willimann P, Kettner SC, et al. Minimal local anaesthetic volume for peripheral nerve block: a new ultrasound-guided, nerve dimension-based method. *Reg Anesth Pain Med* 2009; 34: 242-246.
94. Harper GK, Stafford MA, Hill DA. Minimum volume of local anaesthetic required to surround each of the constituent nerves of the axillary brachial plexus, using ultrasound guidance: a pilot study. *Br J Anesth* 2010; 104:633-636.
95. Ponrouch M, Bouic N, Bringuier S, Biboulet P, Choquet O, Kassim M, et al. Estimation and pharmacodynamic consequences the minimum effective anesthetic volumes for median and ulnar nerve blocks: A randomized, double-blind, controlled comparison between ultrasound and nerve stimulation guidance. *Anesth Analg* 2010; 111:1059-1064.
96. Kannan S, Sivasubramaniam S, Mari S. USG for upper limb peripheral nerve blocks. *Anaesth Pain & intensive Care* 2015 19: 341-347.
97. Krol A, Szarko M, Vala A, De Andres J. Pressure monitoring of intraneural and perineural injections into the median, radial and ulnar; lessons from a cadaveric study. *Anesth Pain Med* 2015; 5: e22723.
98. Liebmann.O, Price.D, Mills.C, Gardner.R, Wang.R, Wilson.S, Gray.A. Feasibility of forearm ultrasonography- guided nerve blocks of the radial, ulnar, and median nerves for hand procedures in the emergency department. *Annals of Emergency Medicine* 2006; 48:558-562.

Ultrasound-Guided Methods in Regional Anesthesia of Brachial Plexus

Rafati Rahimzadeh M (MSc)¹, Moladoust H (PhD)², Alijanpour E (MD)³, * Rafati Rahimzadeh M (PhD)⁴

*Corresponding Address: Department of Medical physics, Kashan University of Medical Sciences, Kashan, Iran

Email: afshin_rft@yahoo.com

Received: 1/Feb/2016 Revised: 25/Apr/2016 Accepted: 20/Jun/2016

Abstract

Introduction: Brachial plexus block for upper extremity is a valuable method of providing regional anesthesia. The key to success is based on the accuracy of needle placement, nerve localization, and local anesthetic injection. In recent years, ultrasound guidance is rapidly becoming the gold standard for regional anesthesia.

Objectives: Review of different aspects of needle guidance for Brachial plexus block regional anesthesia using ultrasound guided methods.

Materials and Methods: In this study, we used the references and published articles within 1990 -2016.

Results: The principles of ultrasound technology and different aspects of ultrasound guidance for regional anesthesia of brachial plexus such as interscalene, supraclavicular, infraclavicular, axillary nerves, and other three nerves known as the radial, median, and ulnar nerves were assessed in this review article. The results of this study showed that peripheral nerves block caused better nerve localization and less time for blocking, less volume of local anesthetic medicine, having better view, spread site, and less dangerous medicine toxicity, quicker onset, more complete nerve block, and higher time of block for sensory and motor nerves using ultrasound guidance.

Conclusions: The ultrasound techniques are cheap and available. Besides, they provide needle guidance using ultrasound in regional anesthesia and result in reduced pain, faster discharge, low complication rates, and high patient's satisfactions. This technique may rapidly become the gold standard, compared with other techniques for regional anesthesia.

Conflict of interest: None declared.

Key Words: Ultrasonography, Regional Anesthesia, Brachial plexus Block, Local Anesthetic injection, Frequency, Transducer probe

Please cite this article as Rafati Rahimzadeh M., Moladoust H., Alijanpour E., Rafati Rahimzadeh M., Ultrasound-Guided in Regional Anesthesia of Brachial Plexus. J of Guilan Univ of Med Sci 2016; 25(100):66-82. [Text in Persian]

1-Department of Nursing, Babol University of Medical Sciences, Babol, Iran

2- Cardiovascular Research Center, Guilan university of Medical Sciences, Rasht, Iran

3- Department of Anesthesiology, Babol University of Medical Sciences, Babol, Iran

4- Department of Medical physics, Kashan university of Medical Sciences, Kashan, Iran