

# مقایسه بین روش کلاسیک برون‌گرایی توأم با خمیدگی با روش درون‌گردانی در جاناندازی نیمه دررفتگی سر رادیوس در کودکان زیر ۷ سال

\* دکتر کامران اسدی (MD)<sup>۱</sup> - دکتر محسن مردانی (MD)<sup>۱</sup>

\* نویسنده مسئول: رشت، دانشگاه علوم پزشکی گیلان، بیمارستان پورسینا

پست الکترونیک: kam\_asadi@yahoo.com

تاریخ دریافت مقاله: ۸۹/۵/۲۶ تاریخ پذیرش: ۸۹/۷/۲۰

## چکیده

مقدمه: نیمه دررفتگی سر رادیوس از علل شایع مراجعه کودکان زیر ۷ سال به مرکز اورژانس در اثر کشیدن مچ دست آن‌ها توسط والدین است. مقایسه‌ای بین شیوه جاناندازی سوپینیشن مچ دست همراه با فلکشن آرنج به عنوان روش متداول با روش هیبرپرونیشن در جاناندازی نیمه دررفتگی سر رادیوس (آرنج کشیده شده).

هدف: مقایسه بین روش کلاسیک برون‌گرایی توأم با خمیدگی در جاناندازی نیمه دررفتگی سر رادیوس در کودکان زیر ۷ سال مراجعه‌کننده به بیمارستان پورسینا بین سال‌های ۱۳۸۲ تا ۱۳۸۷.

مواد و روش‌ها: این مطالعه کارآزمایی بالینی تصادفی است که کودکان بین سنین ۷-۱ سال که به دلیل تشخیص بالینی آرنج کشیده شده بین سال‌های ۱۳۸۲ تا ۱۳۸۷ به اورژانس ارتوپدی بیمارستان پورسینا مراجعه کرده بودند بررسی شدند. بیماران به‌طور تصادفی تحت درمان با یکی از دو شیوه مذکور قرار گرفتند و هر ۵ دقیقه از نظر برگشت عملکرد اندام تحت معاینه قرار گرفتند. روش اولیه بعد از ۱۵ دقیقه، اگر عملکرد اندام باز نگشته بود، تکرار شد. عدم موفقیت درمان، ۳۰ دقیقه پس از تلاش اولیه، منجر به تغییر روش جاناندازی به روش دیگر می‌شد. روش جایگزین ۱۵ دقیقه بعد در صورت عدم موفقیت تکرار و اگر هر دو روش ناموفق بود، آنگاه رادیوگرافی آرنج از نظر وجود آسیب‌های دیگر انجام می‌شد. پس از جمع‌آوری داده‌ها، تحلیل آماری با کمک آزمون‌های کای اسکور و تی-تست با کمک نرم افزار SPSS نسخه ۱۶ انجام گردید.

نتایج: از ۱۱۰ بیمار واجد شرایط با میانگین سنی  $4/05 \pm 1/51$  سال، ۵۸ بیمار ( $3/91 \pm 1/41$  سال) به روش اول (SF) و ۵۲ بیمار ( $4/21 \pm 1/62$  سال) به روش دوم (HP) تحت درمان قرار گرفتند ( $p=0/31$ ).  $62/7\%$  از بیماران پسر و مابقی  $37/3\%$  دختر بودند. در ۴۷ بیمار ( $9/4\%$ ) از ۵۲ بیماری که تحت درمان با (HP) قرار گرفتند، جاناندازی در همان تلاش اول موفقیت آمیز بود. در حالی که در مورد SF این رقم ۴۶ بیمار ( $79/3\%$ ) از ۵۸ بیمار بود ( $p=0/11$ ). در پنج بیمار گروه (HP) نیاز به سعی مجدد بود درحالی که این تعداد در گروه SF ۱۲ مورد بود. درمان به روش هیبرپرونیشن (HP) در ۱۰۰ درصد بیماران موفقیت آمیز بود؛ درحالی که این مقدار در گروه SF،  $87/9\%$  مورد بود. در نتیجه مشخص شد که میزان موفقیت کلی روش HP برتری معنی‌داری نسبت به روش SF دارد ( $p=0/006$ ).

نتیجه‌گیری: در جاناندازی نیمه دررفتگی سر رادیوس (آرنج کشیده شده)، روش هیبرپرونیشن در مقایسه با سوپینیشن-فلکشن موفقیت آمیزتر است

**کلید واژه‌ها:** آسیب کودکان / چرخش ساعد رو به بالا / چرخش ساعد رو به پایین / مفصل آرنج / نیمه دررفتگی سر رادیوس / نتایج درمانی

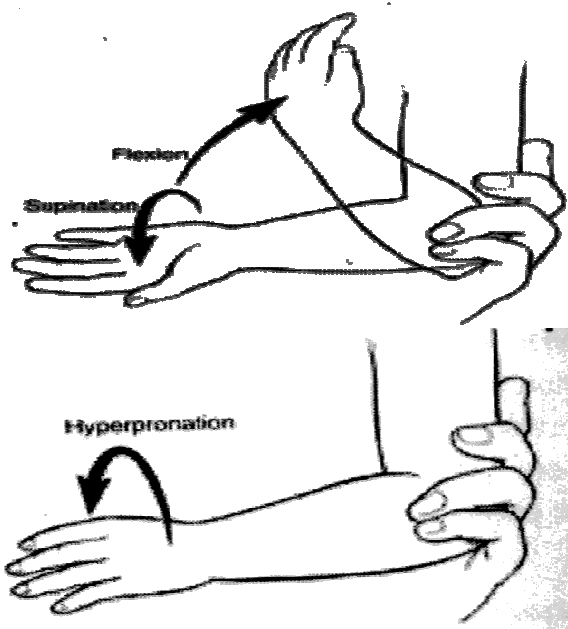
مجله دانشگاه علوم پزشکی گیلان، دوره نوزدهم شماره ۷۷، صفحات: ۵۵-۶۰

## مقدمه

که آرنج در حالت اکستنشن و ساعد در پرونیشن قرار دارد و این مکانیسم موقعی رخ می‌دهد که بچه توسط والدین یا اقوام از مچ گرفته شده و بچه به سمت عقب متمایل شود؛ یا درحالی که دست بچه در دست والدین است خم شده تا چیزی از زمین بردارد؛ و یا حتی زمانی که درحال پوشیدن لباس با آستین تنگ، دست بچه ناگهان بیرون کشیده شود (۷-۵). مکانیسم‌های دیگر ایجاد سانحه شامل سقوط و افتادن روی دست و به‌ندرت چرخش شیرخوار روی دست خود است (۸). مکانیسم هرچه که باشد، گریه بچه و عدم استفاده از

نیمه دررفتگی سر رادیوس (آرنج کشیده شده Pulled Elbow) یا nursemaids' elbow عارضه شایعی در بچه‌های زیر سن هفت سال است و سن متوسط بروز آن ۳-۲ سالگی است (۱ و ۲). کم‌ترین سن گزارش شده ۲ ماهه بوده است.  $65/6\%$  مبتلایان دختر هستند و در  $70/7\%$  موارد آرنج چپ مبتلا می‌شود. تعیین میزان وقوع واقعی آن مشکل است چرا که مواردی از جا افتادن خودبه‌خود وجود دارد، البته در مقالات جدید این میزان را بین  $0/2\%$  تا  $0/5\%$  بیان نموده‌اند (۳ و ۴). شایع‌ترین مکانیسم بروز آن کشش طولی مچ است، درحالی

دفورمیتی واضح، ادم و تورم موضعی، وجود اکیموز در ناحیه آرنج، بیماران پلی‌تروماتیزه، یا بیماران با نقایص مادرزادی استخوانی از مطالعه خارج شدند. پس از معاینه کامل بالینی، بیمارانی که با معیارهای مطالعه منطبق بودند، به صورت تصادفی برای یکی از دو نوع درمان انتخاب شدند. کودکان با تاریخ تولد روز زوج، برای درمان با روش سوپینیشن-فلکشن (SF) و کودکان با تاریخ تولد روز فرد، برای درمان با روش هیپرپرونیشن (HP) انتخاب شدند. در گروه اول (SF) با گرفتن آرنج در یک دست در حالی که آرنج بیمار تا نود درجه خم می‌شود و مچ دست با نیروی زیاد به سمت سوپینیشن برده می‌شود. سپس آرنج بیشتر خم شده تا مچ دست به سمت شانه برود. در گروه دوم (HP) آرنج بیمار با یک دست گرفته شده با نیروی زیاد به سمت پرونیشن برده می‌شود. هر دو روش توسط یک ارتوپد و تاجای ممکن با نیرویی برابر انجام شد (شکل ۱).



شکل ۱: روش سوپینیشن-فلکشن و روش هیپرپرونیشن در جا اندازی نیمه دررفتگی سر رادیوس

تمام بیماران ۱۵ دقیقه بعد از اقدام اول به جاناندازی معاینه شدند. استفاده کودک از بازوی اندام صدمه دیده به عنوان نتیجه موفقیت‌آمیز قلمداد شد. در صورت عدم موفقیت، روش اولیه یکبار دیگر انجام و ۱۵ دقیقه بعد نتیجه آن مشخص شد. در صورت عدم موفقیت روش اول، روش دیگر به عنوان

اندام را به همراه دارد. هر نوع تلاش برای حرکت دادن پاسیو نیز با مقاومت روبرو می‌شود (۵). تنها علامت این است که آرنج توسط بچه در حالت اکستنشن و ساعد در پرونیشن قرار گرفته و هرگونه اقدامی برای سوپینیشن دردناک است (۹ و ۵). برای تشخیص، شرح حال ارایه شده و وضعیت نگه داشتن اندام توسط بچه کمک کننده است. رادیوگرافی در رد کردن وجود شکستگی موثر است و موقعی انجام می‌شود که دو یا سه بار تلاش برای جاناندازی سر رادیوس موثر نباشد. اولتراسوند روش غیرتهاجمی در تشخیص آسیب لیگامان آنولر (nnular Ligament) و جابجایی سر رادیوس نسبت به کاپیتلوم است، اما ارزش آن در موارد حاد هنوز قطعاً تأیید نشده است (۱۰-۱۲). ام.ار.آی می‌تواند برای تأیید نیمه دررفتگی سر رادیوس و پارگی لیگامان آنولر به کار رود (۱۳). درمان کلاسیک سوپینیشن ساعد و فلکشن آرنج با اعمال فشار روی سر رادیوس توسط شست دست مقابل است. همانطوری که ساعد به سمت فلکشن برده می‌شود یک کلیک در ناحیه سر رادیوس قابل لمس است (۹ و ۱۱ و ۱۴). البته مطالعات محدودی نیز به تشریح روش جاناندازی هیپرپرونیشن پرداخته و از مزایای آن سخن گفته اند (۹، ۱۸-۱۵). با توجه به شیوع این عارضه در بچه‌ها و نگرانی که برای والدین در هنگام مراجعه به بیمارستان ایجاد می‌کند و ضرورت انجام این مطالعه در بیماران ایرانی، در مطالعه آینده‌نگر انجام شده روی بیماران مراجعه کننده به اورژانس بیمارستان پورسینا در یک فاصله پنج ساله روش هیپرپرونیشن (HP) در جاناندازی با روش کلاسیک سوپینیشن-فلکشن (SF) ساعد و روش فلکشن آرنج مقایسه شد.

## مواد و روش‌ها

این مطالعه یک کارآزمایی بالینی تصادفی است. بین سال‌های ۱۳۸۲-۱۳۸۷ تمام کودکان یک تا هفت ساله که با سابقه، علائم و نشانه‌های "آرنج کشیده شده" شامل عدم استفاده از اندام مبتلا و قرار گرفتن در مختصری فلکشن آرنج و مچ در پرونیشن به بیمارستان مراجعه کرده بودند، همگی به یک متخصص ارتوپدی ارجاع شدند. بیماران با سابقه مشکوک یا نامشخص، وجود سابقه ترومای مستقیم به آرنج، وجود

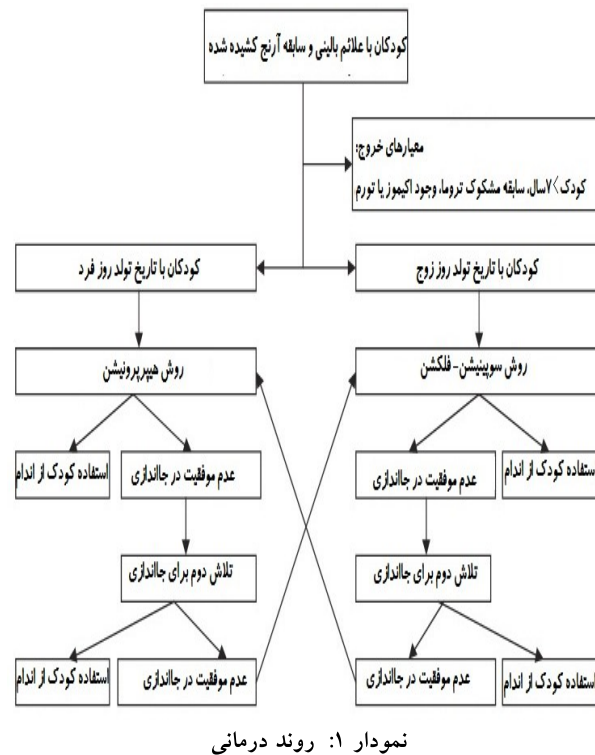
از بیماران پسر و مابقی  $3/37\%$  دختر بودند. در  $62\%$  از بیماران دست چپ درگیر شده بود. تفاوت عمده‌ای بین درصد موفقیت جاناندازی بار اول در بیمارانی که بیش از ۲۴ ساعت از وقوع آسیب در آنها می‌گذشت (۹ بیمار)، با بیمارانی که کمتر از ۲۴ ساعت از آسیب آن‌ها می‌گذشت (۱۰۱ بیمار) وجود نداشت ( $p=0/27$ ).

جاناندازی با اقدام اول در گروه اول (SF) در ۴۶ کودک ( $3/79\%$ ) موفقیت‌آمیز بود. در گروه دوم (HP) جاناندازی در اقدام اول در ۴۷ کودک از ۵۲ کودک ( $4/90\%$ ) جواب داد ( $p=0/11$ ). پنج بیمار ( $6/8\%$ ) در گروه اول (SF) و ۵ کودک باقیمانده ( $6/9\%$ ) در گروه دوم (HP) در تلاش دوم موفق به جاناندازی شدند. برای ۷ بیمار ( $1/12\%$ ) از گروه اول (SF) که در بار دوم نیز قابل جاناندازی نبودند، مانور جایگزین (روش هیپرونیشن) انجام شد که پنج مورد در اقدام اول و دو مورد دیگر در اقدام دوم موفقیت‌آمیز بودند. جاناندازی در  $100\%$  بیمارانی که به روش هیپرونیشن (HP) درمان شدند، موفقیت‌آمیز بود (۵۲ بیمار در تلاش اول و ۷ بیمار در تلاش دوم) که در نهایت مشخص شد که میزان موفقیت کلی روش (HP) برتری معنی‌داری نسبت به روش (SF) دارد ( $p=0/006$ ).

### بحث و نتیجه‌گیری

تقریباً تمام مقالات مرتبط با نیمه دررفتگی سررادیوس "آرنج کشیده شده" به تشریح علت این صدمه پرداخته‌اند (۹، ۵، ۱۹-۲۱). با وجود این‌که در گذشته اعتقاد بر این بود که "آرنج کشیده شده" به علت کوچک‌تر بودن سر رادیوس نسبت به گردن آن حادث می‌شود (۲۲ و ۲۳)؛ اما امروزه باور کلی بر این است که علت‌شناسی اصلی، سرخوردن (Slippage) سررادیوس به زیر لیگامان آنولر است (۲۴). محل اتصال دیستال لیگامان آنولر که سر رادیوس را پوشش می‌دهد، در بچه‌ها ضعیف‌تر از بزرگسالان بوده و اجازه پاره شدن یا شل شدن آسان‌تر آن را در ایشان می‌دهد (۲۴). با افزایش سن، لیگامان آنولر نیز قوی‌تر شده و باعث کاهش احتمال صدمه می‌شود (۲۴). از انواع نادرتر این صدمه در مقالات گزارش-موردی یاد

روش جایگزین انجام شد. بعد از گذشت ۱۵ دقیقه مجدداً نتیجه درمان ارزیابی شد و در صورت عدم موفقیت برای بار دوم تکرار شد. در صورت عدم موفقیت، این موارد به عنوان شکست درمان در نظر گرفته شد (نمودار ۱).



برای هیچ‌کدام از بیماران از گچ‌گیری و بی‌حرکتی استفاده نشد. قبل از شروع درمان از والدین کودک رضایت‌نامه آگاهانه دریافت شد. اطلاعات دموگرافیک و روند درمانی در پرسشنامه مربوطه ثبت شد. پس از جمع‌آوری داده‌ها، تحلیل آماری با کمک آزمون‌های کای اسکور و تی-تست با کمک نرم افزار SPSS نسخه ۱۶ انجام شد.

### نتایج

۱۱۶ کودک با صدمات آرنج کشیده شده در سال‌های ۱۳۸۷-۱۳۸۲ به این مرکز مراجعه نمودند که شش بیمار با نشانه‌هایی از آکیموز و تورم با احتمال شکستگی از مطالعه حذف شدند. از ۱۱۰ بیمار باقیمانده، ۵۸ بیمار با میانگین سنی  $1/41 \pm 3/91$  سال به روش اول (SF) و ۵۲ بیمار با میانگین سنی  $1/62 \pm 4/21$  به روش دوم (HP) درمان شدند. میانگین سنی کل کودکان  $1/51 \pm 4/05$  بود ( $p=0/31$ ).  $62/7\%$

اول تفاوت معنی‌داری را از لحاظ برتری روش هیپرپرورنیشن نسبت به روش سوپینیشن - فلکشن نشان داد. آن‌ها این دو روش را روی ۶۶ کودک مبتلا در دو گروه تصادفی شده انجام دادند و نشان دادند که مانور هیپرپرورنیشن به‌طور قابل توجهی آسان‌تر از روش سوپینیشن-فلکشن است (۹). البته "مک دونالد" و همکاران در مقایسه این دو روش روی ۱۴۸ بیمار مبتلا، نشان دادند که هر دو روش هیپرپرورنیشن و سوپینیشن - فلکشن کارایی مشابهی در درمان این صدمه دارد (۵). آنها همچنین دریافتند که روش هیپرپرورنیشن، مانور کم‌دردتری بویژه در تلاش اول است. مطالعه حاضر نیز مانند چندین مقاله فوق، نشان از برتری روش هیپرپرورنیشن نسبت به شیوه سوپینیشن-فلکشن دارد. البته تغییر نظرات نیاز به انجام مطالعات بیشتری دارد.

در مطالعه انجام شده برای جاناندازی نیمه دررفتگی سر رادیوس، روش هیپرپرورنیشن نیاز به دفعات کمتری سعی در جاناندازی نسبت به سوپینیشن داشته و از روش سوپینیشن موفقیت‌آمیزتر است. هنگامی که سوپینیشن موفق نبود پرونیشن روش موفق‌تری بوده است. به‌هرحال برای ترجیح قطعی یک روش به دیگری، مطالعات بیشتری نیاز است.

شده است. "کورلا" و همکاران (۲۵) و "تریانتا فیلو" و همکاران (۲۶) از موارد غیرقابل جاناندازی که نیاز به عمل جراحی پیدا کرده‌اند، سخن گفته‌اند. "مایکلز" نیز یک مورد آرنج کشیده شده دوطرفه را گزارش نمود (۲۷). موارد نادری از آرنج کشیده شده در افراد بزرگسال نیز توسط "کاجی وارا" و همکاران (۲۸) و "پیرسون" (۲۹) توصیف شده است.

اگرچه روش جاناندازی هیپرپرورنیشن توسط "هوچینسون" به تفصیل تشریح شد (۱۶ و ۱۵)، اما در همان دوره زمانی مقالات متعددی نیز در مورد روش سوپینیشن - فلکشن نوشته شد (۲۲ و ۳۰ و ۳۱). گذشته از مقالات فوق، در سال‌های اخیر نیز تلاش‌های معدودی در زمینه بررسی این صدمه و مناسب‌ترین روش درمان آن انجام شده است. "طاها" در مطالعه خود بر روی ۶۴ بیمار صدمه دیده دریافت که روش سوپینیشن - فلکشن (SF) همراه با گچ‌گیری دو روزه باعث کاهش موارد برگشت‌پذیر می‌شود (۲۱). "ماسیاس" و همکاران روش هیپرپرورنیشن را موفق‌تر از روش سوپینیشن-فلکشن ارزیابی کردند. آنها دریافتند که مانور هیپرپرورنیشن نیازمند تلاش‌های کمتری از جاناندازی در مقایسه با روش سوپینیشن-فلکشن است (۱۸). در مطالعه "بک" و همکاران نیز جاناندازی در تلاش

## منابع

- Jongschaap HC, Youngson GG, Beattie TF. The epidemiology of radial head subluxation (pulled elbow) in the Aberdeen city area. *Health Bull (Edinb)* 1990; 48:58-61.
- Schutzman SA, Teach S. Upper extremity impairment in young children. *Ann Emerg Med* 1995; 26:474-9.
- Brenner RA, Scheidt PC, Rossi MW, et al. Injury surveillance in the ED: Design, implementation, and analysis. *American Journal of Emergency Medicine*, 2002; 20(3):181-7.
- Brown D. Emergency Department Visits for Nursemaid's Elbow in the United States, 2005-2006. *Orthopaedic Nursing Journal*. 2009; 28 (4):161-2.
- Radial Head Subluxation: Comparing Two Methods of Reduction McDonald U, Whitela CW, Goldsmith LJ. *Academic Emergency Medicine*. 1999; 6:715-8.
- Rodts MF. Nursemaid's Elbow A Preventable Pediatric Injury. *Orthopaedic Nursing Journal*. 2009; 28 (4):161-2.
- Lewis D, Argall J, Mackway-Jones K. Reduction of pulled elbows. *Emerg Med J*. 2003; 20: 61-2.
- Schun KJ. Radial head subluxation: epidemiology and treatment of 87 episodes. *Ann Emerg Med*. 1990; 19(9): 1019-23.
- Bek O, Yildiz C, Kose O. Pronation versus supination maneuvers for the reduction of 'pulled elbow': a randomized clinical trial. *European Journal of Emergency Medicine*. 2009; 16:135-8.
- Folman SS, Mann YG, Kots Y, et al. The role of Sonography in detecting radial head subluxation in a child, case report. *J clinical ultrasound*. 2005; 33(4): 187-9.
- Moon KC, Eckhardt BP, Craing C. et al. Ultra-Sonography of the annular ligament partial tear and recurrent "Pulled elbow". Case report. *Pediatr Raiol*. 2004; 999-1004.
- Hamer AJ, Monaghan D, Steiner GM. Investigation of "pulled elbow" in children by ultrasound scans. *Journal of Orthopaedics*. 1993; 2:159-60.

13. Frumkin K, Nursemaid's elbow: a radiographic demonstration. *Ann Emerg. Med.* 1985; 14(7):690-3.
14. Choung W, Heinrich SD. Acute annular ligament interposition into the radio-capitellar joint in children (nursemaid's elbow). *J pediatr. Orthop.* 1995; 15: 454-6.
15. Hutchinson J. On certain obscure sprains of the elbow occurring in young children. *Ann Surg.* 1885; 2:91-8.
16. Hutchinson J. Partial dislocation of the head of the radius peculiar to children. *Br Med J.* 1886; 1: 9-10.
17. Lyver MB. Radial head subluxation [letter]. *J Emerg Med.* 1990; 8: 154-5.
18. Macias CG, Bothner J, Wiebe R. A comparison of supination/flexion to hyper-pronation in the reduction of radial head subluxations. *Pediatrics.* 1998; 102:e10.
19. Green DA, Linares MR, Garcia Pena BM. Randomized Comparison of Pain Perception During Radial Head Subluxation Reduction Using Supination-Flexion or Forced Pronation. *Pediatric Emergency Care.* 2006; 22(4): 235-8.
20. Ellen Hoffmeister. Clinicians and Researchers Offer Recommendations for Diagnosing, Treating Nursemaid's Elbow (CME). *Lippincott's Bone and Joint Newsletter.* 2010; 16(4): 37-40.
21. Taha AM. The treatment of Pulled Elbow: A prospective randomized study. *Arch Orthop Trauma Surg.* 2000; 120: 336-7
22. Van Arsdale WW. Subluxation of the head of the radius in children. *Ann Surg.* 1889; 9: 401-23.
23. Magill HK, Aitken AP. Pulled elbow. *Surg Gynecol Obstet.* 1954; 98: 753-6.
24. Wolfram W, Boss DN. Pediatrics, nursemaid elbow, eMedicine. 2009; <http://emedicine.medscape.com/article/803026-overview>.
25. Corella F, Horna L, Villa A, et al. Irreducible 'pulled elbow': report of two cases and review of the literature. *J Pediatr Orthop B.* 2010; 19:304-6
26. Triantafyllou SJ, Wilson SC, Rychak, JS. Irreducible "Pulled Elbow" in a Child: A Case Report. *Clinical Orthopaedics and Related Research.* 1992; 284: 153-5.
27. Michaelis MG. A case of bilateral nursemaid's elbow. *Pediatric emergency care.* 1989; 5(4): 226-7.
28. Kajiwarra R, Sunagawa T, Ishida O. Irreducible pulled elbow in an adult: A case report. *J Shoulder Elbow Surg.* 2007; 16(1):e1-4.
29. Pearson BV, Khuns DW. Nursemaid's elbow in a 31-year-old female. doi:10.1016/j.ajem.2006.06.006.
30. Poinot G. Dislocation of the head of the radius downward by elongation. *NY Med J.* 1885; 441:8-11.
31. Lindeman SH. Partial dislocation of the head of the radius peculiar to children. *Br Med J.* 1885; 2: 1058-9.

# Comparison the Method of wrist Supination with Elbow Flexion as Classical Method with Hyperpronation Method in Reduction of Radial Head Subluxation in Less than 7 Years Old Children

Asadi K.(MD)<sup>1</sup>- Mardani M.(MD)<sup>2</sup>

\*Corresponding Address: Poorsina Hospital, Guilan University of Medical Sciences, Rasht, IRAN

E-mail: kam\_asadi@yahoo.com

Received: 17/Aug/2010 Accepted: 12/Oct/2010

## Abstract

**Introduction:** The radial head subluxation is a common cause in less than 7 years old children who referred to emergency center after pulling of their wrist by parents.

**Objective:** Compare the method of wrist supination with elbow flexion as classical method with hyperpronation method in reduction of radial head subluxation (pulled elbow) in children less than 7 years old referred to Poorsina hospital during 2004-2009.

**Materials and Methods:** In this randomized clinical trial, children who had referred to Poorsina orthopedic emergency center with clinical diagnosis of radial head subluxation were studied consequent. Patients were randomly treated as consequent male and female with one of two methods. The patients were checked in order to diagnosis extremity function's return every 5 minutes. If extremity function had not returned, the primary method was repeated after 15 minutes. Unsuccessful treatment led to treatment with another method 30 minutes after first try. That method repeated if replacing method was not successful after 15 minutes. If both methods were unsuccessful, elbow radiography to roll-out other injury was performed. After collecting data, analysis was performed using chi-square test and T-test with SPSS software version 16.

**Results:** Among 110 patients were included in this study with average age ( $4.05 \pm 1.51$  years) 58 patients ( $3.91 \pm 1.41$  years) with first method (SF) and 52 patients ( $4.21 \pm 1.62$  years) with second method were treated. ( $P=0.31$ ) %62.7 of patients were male and the remaining were female (%37.3). In 47 patients (%90.4) of 52 patients who were treated by (HP) method. This was 46 patients (%79.3) from 58 ( $P=0.11$ ). Five patients of (HP) group needed second attempt where as this number were 12 about (F) group. Treatment with (HP) method was successful in 100 percent patients, but successful rate was %87.9 for (SP) method. There was significant superiority of (HP) success in comparison to (SF) ( $P=0/006$ ).

**Conclusion:** In reduction of radial head subluxation (HP) method was more successful upination method in reduction of radial head, it is more successful than supination, when supination was not successful than (SF) method.

**Key words:** Children Trauma/ Elbow Joint/ Radial head subluxation/ Supination/ Pronation/ Treatment outcome

Journal of Guilan University of Medical Sciences, No: 77, Pages: 55-60

This document was created with Win2PDF available at <http://www.daneprairie.com>.  
The unregistered version of Win2PDF is for evaluation or non-commercial use only.