

# Evaluating the Effect of Methanolic *Achillea wilhelmsii* Extract on the Liver and Kidney Functions in Rats

\*Armand R<sup>1</sup> (MSc)

\*Corresponding Email Address: Department of Biology, Faculty of Basic Sciences, Behbahan Khatam Alanbia University of Technology, Behbahan, Iran.

Email: armandraham@yahoo.com

Received: 23/Nov/2019 Revised: 27/Apr/2020 Accepted: 17/May/2020

---

## Abstract

**Introduction:** Extracts of *Achillea wilhelmsii* C. Koch are used as anti-inflammatory, antispasmodic, antihypertensive, and topical anti-dandruff, and skin moisturizer. Given the increasing consumption of this medicinal plant among the people, it is necessary to conduct laboratory research in order to know more about its useful properties and possible harms.

**Objective:** To evaluate the effect of methanolic extract of *Achillea wilhelmsii* on the liver and kidney functions in rats

**Materials and Methods:** Twenty male Wistar rats were randomly divided into 4 groups (each group 5) and were studied for 7 days under the effect of 50, 100 and 150 mg/kg herbal extracts. Serum levels of liver and kidney biochemical parameters were then measured. Significant differences between the control and treatment groups were analyzed by t-test at the level of  $P < 0.05$ , using SPSS 21 software.

**Results:** Oral administration of *A. wilhelmsii* extract at doses of 100 and 150 mg/kg significantly increased Alanine aminotransferase (ALT) and Aspartate Aminotransferase (AST), compared to the control group ( $P < 0.05$ ). Also, Alkaline phosphatase (ALP) and Creatinine showed a significant increase only at the dose of 150 mg/kg, compared to that in the control group. But bilirubin in combination with ALP and alanine ALT at 50 mg/kg showed a significant decrease, compared to the control group ( $P < 0.05$ ). Recipients of other doses of extract did not show any significant differences.

**Conclusion:** According to the findings of this study, oral administration of *A. wilhelmsii* extract at 50 mg/kg dose significantly reduced liver and kidney enzymes, but at higher doses it did conversely. In order to be more certain about the protective or toxic effects of the plant extract on the liver and kidney, the histopathological effects of different extracts of this plant need to be studied further.

**Keywords:** *Achillea* / Kidney/ Liver /Methanolic

Journal of Guilan University of Medical Sciences \ Volume 29, Issue 2, (No 114), Pages:50-58

**Please cite this article as:** Armand R. Evaluating the Effect of Methanolic *Achillea wilhelmsii* Extract on the Liver and Kidney Functions in Rats. J of Guilan University of Med Sciences 2020; 29(2):50-58.

---

1. Department of Biology, Faculty of Basic Sciences, Behbahan Khatam Alanbia University of Technology, Behbahan, Iran.

## Extended Abstract

**Introduction:** *Achillea wilhelmsii* C. Koch is a plant from Compositae (Asteraceae), 15 to 40 cm tall (1). This plant grows in Iran both in tropical and cold regions, with its natural habitats in the provinces of South Khorasan, Isfahan, Markazi, Zagros Mountains (Ilam, Fars, etc.), including Kohgiluyeh and Boyerahmad (1,2). Extracts of *Achillea wilhelmsii* C. Koch are used as anti-inflammatory, antispasmodic, antihypertensive, and topical anti-dandruff, and skin moisturizer. Due to the increasing consumption of this medicinal plant among the people, it is necessary to conduct laboratory research in order to know more about its useful properties and possible harms (3).

**Objective:** To evaluate the effect of methanolic extract of *Achillea wilhelmsii* on liver and kidney functions in rats

**Materials and Methods:** Adult male rats (7 weeks old), weighing approximately 210 to 230 grams, were obtained from the Pasteur Institute of Iran, kept for 10 days in hygienic conditions, 12 hours of light and 12 hours of darkness, humidity and temperature to adapt to the conditions of the pet for a period of time. The animals had free access to water and food.

100 grams of the powder prepared from the aerial parts of the plant was transferred to a percolator glass container and a liter of methanol was added to it, to completely dissolve the solvent on the powder and was concentrated by vacuum distillation device at 45 C. To prepare the oral solution, 50, 100 and 150 mg of dried extract per 5 ml of physiological serum per kilogram of solution (1 mg/kg) and 1 ml of this solution were prescribed. A liter of 200 grams of cattle was fed to the animals.

Twenty male Wistar rats were randomly divided into 4 groups (each group 5) and the groups were studied for 7 days under 50, 100 and 150 mg/kg herbal extracts. Serum levels of liver and kidney biochemical parameters were then measured. Significant differences between the control and treatment groups were analyzed by t-test at the level of  $P < 0.05$  using SPSS 21 software.

**Results:** Oral administration of *A. wilhelmsii* extract at doses of 100 and 150 mg/kg significantly increased Alanine aminotransferase (ALT) and Aspartate Aminotransferase (AST), compared to the control

group ( $P < 0.05$ ). Also, Alkaline phosphatase (ALP) and Creatinine (Cr) showed a significant increase only at the dose of 150 mg/kg, compared to the control group. But bilirubin (BR) in combination with ALP and alanine ALT at 50 mg/kg showed a significant decrease, compared to the control group ( $P < 0.05$ ). Recipients of other doses of extract did not show any significant differences (Table 1).

The results of a liver and kidney histopathology study showed that only in the group receiving the extract with a dose of 150 mg / kg, significant changes were observed, and no significant changes were evident in other doses. Mild hepatitis and swelling of the liver and mild fat degeneration were observed. The size and shape of hepatocyte nuclei were larger than normal in most mice receiving a dose of 150 mg/kg and the contents of the nucleus contained abnormal chromatin in chunks and clumps. Hypertension indicates the involvement of the vascular system and blood in the liver. In all the rats receiving a dose of 150 mg/kg, similar prophylactic substances were found inside the tubules, swelling of the tubules, closure of the central tubular ducts, and blood clots in the cortex and medulla indicating damage to the glomerulus.

**Conclusion:** Elevated serum levels of liver enzymes (ALP, ALT, AST) can be a sign of liver toxicity, bile duct obstruction, hepatic necrosis, destruction of hepatocyte membranes, malfunction of cell membranes, and cell leakage. There was also a significant increase in ALP at a dose of 150 mg / kg and a normal BR at this dose. The study seemingly shows that the plant is highly toxic and that it affects the epithelium of the bile ducts and causes cholestasis. A significant increase in Cr at a dose of 150 mg / kg compared to the control group was seen. In this study, we can attribute the protein catabolism to hypolemia and it is not necessarily suggestive of kidney damage.

According to the findings of this study, oral administration of *A. wilhelmsii* extract at 50 mg/kg dose significantly reduced liver and kidney enzymes but at high doses, it significantly increased them. In order to be more certain about the protective or toxic effects of the plant extract on the liver and kidney, the histopathological effects of different extracts of this plant need to be studied further.

**Table 1: Effect of methanolic extract of *A. wilhelmsii* on biochemical parameters of rats**The (\*) in the table indicates a significant difference ( $P < 0/05$ ), compared to the control group.

Biochemical Parameters	ALP (U/L)	ALT (U/L)	Cr (mg/dL)	BR (mg/dL)	AST (U/L)
<b>Groups</b>					
Controls	387/4±38	73/20±8/34	0/48 ± 0/09	0/36± 0/01	<b>191/15±25/41</b>
50 Mg/kg	372/12 ±37/39*	69/20±11/9*	0/45 ± 0/04	0/35± 0/01*	<b>159/26 ± 46/97</b>
100 Mg/kg	439/02±138/49	91/36±10/28	0/47 ± 0/06	0/37 ± 0/06	<b>219/69±17/75</b>
150 Mg/kg	473/2 ±47/51*	219/41±15/93*	0/51 ± 0/07*	0/40± 0/02	<b>344/38±12/98*</b>

## References

1. Niazmand S, Erfanian Ahmadpour M, Hajzade M, Khoshnood E. The effects of aqueous-ethanol extract of *Achillea wilhelmsii* on gastric acid secretion at basal, vagotomized and vagal-stimulated conditions. *Feyz*. 2008; 12 (3):12-16.
2. Sadeghi H, Radmanesh E, Akbartabar Turi M, Mohammadi R, Nazem H. Hypoglycemic Effects of *Achillea Wilhelmsii* in Normal and Streptozotocin Induced Diabetic Rats. *Armaghane danesh*. 2009; 14 (1):92-99. [Text in Persian]
3. Ghasemi dehkordi N. Iranian herbal pharmacopoeia. Tehran; Food and Drug Administration; 2003. [Text in Persian]

# بررسی اثر افشره متانولی گیاه بومادران ویلهلمسی بر کارکرد کبد و کلیه در موش صحرایی

\* رحام آرمند (MSc)<sup>۱</sup>

\* نویسنده مسئول: گروه زیست شناسی، دانشکده علوم پایه، دانشگاه صنعتی خاتم الانبیا (ص) بهبهان، بهبهان، ایران

پست الکترونیک: armandraham@yahoo.com

تاریخ دریافت مقاله: ۹۸/۰۹/۲ تاریخ ارسال جهت اصلاح: ۹۹/۰۲/۸ تاریخ پذیرش: ۹۹/۰۲/۲۸

## چکیده

مقدمه: عصاره سرشاخه های هوایی گیاه داروئی بومادران ویلهلمسی به عنوان ضدالتهاب، ضداسپاسم، کاهنده فشارخون و به صورت موضعی به عنوان داروی ضدشوره سر و مرطوب کننده پوست مورد استفاده قرار می گیرد. با توجه افزایش مصرف این گیاه داروئی در بین مردم، پژوهش آزمایشگاهی برای شناخت بیشتر ویژگی های سودمند و زیان-های احتمالی بایسته است.

هدف: بررسی اثر عصاره متانولی گیاه بومادران ویلهلمسی بر عملکرد کبد و کلیه در موش صحرایی

مواد و روش ها: ۲۰ موش صحرایی نر نژاد ویستار به صورت تصادفی به ۴ گروه (هر گروه ۵ سر) تقسیم شده و گروه ها به مدت ۷ روز با تیمارهای ۵۰، ۱۰۰ و ۱۵۰ mg/kg عصاره گیاهی بومادران ویلهلمسی بررسی شدند. سپس، میزان سرمی پارامترهای بیوشیمی کبدی و کلیوی اندازه گیری شد. بین گروه شاهد و تیمار با آزمون تی (t-test) و در سطح  $P < 0/05$  با نرم افزار آماری SPSS نسخه ۲۱ اختلاف معنی دار بدست آمد.

نتایج: تجویز خوراکی عصاره گیاه بومادران ویلهلمسی با دوز ۱۵۰ Mg/kg سبب افزایش چشمگیر آلانین آمینوترانسفراز و آسپارتات آمینوترانسفراز نسبت به گروه شاهد شد ( $P < 0/05$ ). همچنین، آلکان فسفاتاز و کراتینین تنها در دوز ۱۵۰ Mg/kg نسبت به گروه شاهد افزایش معنی دار داشت، ولی بیلی روبین به همراه آلکان فسفاتاز و آلانین آمینوترانسفراز در دوز ۵۰ Mg/kg نسبت به گروه شاهد کاهش معنی دار نشان داد ( $P < 0/05$ ). دریافت کنندگان دیگر دوزهای عصاره، اختلاف معنی دار نشان ندادند. تورم هیاتوسیت های کبد و تورم توپول های کلیه در دوز ۱۵۰ Mg/kg عصاره در بررسی های هیستوپاتولوژی کبد و کلیه چشمگیر بود.

نتیجه گیری: تجویز عصاره گیاه بومادران خوراکی در دوز ۵۰ Mg/kg باعث کاهش معنی دار، ولی در دوزهای بالا سبب افزایش معنی دار تست های کبدی و کلیوی شد.

## کلید واژه ها: بومادران / کبد / کلیه / متانول

مجله دانشگاه علوم پزشکی گیلان، دوره ۲۹ شماره ۲ (پیاپی ۱۱۴)، صفحات: ۵۸-۵۰

## مقدمه

استفاده داروئی دارد (۳ و ۴). صادقی و همکاران در پژوهشی نشان دادند که عصاره آبی-الکلی بخش های هوایی گیاه بومادران ویلهلمسی سبب کاهش گلوکز خون در موش های دیابتی می شود (۲). حیدری و همکاران اثر عصاره متانولی بخش های هوایی بومادران ویلهلمسی بر تشنج ناشی از پیکروتوکسین در موش سفیدکوک را بررسی کردند. نتایج آنها نشان داد که این عصاره سبب کاهش شدت تشنج ژنرالیزه تونیک-کلونیک ناشی از پیکروتوکسین و همچنین، تأخیر مرگ می شود (۵). خواص داروئی و درمانی گونه های سرده بومادران مانند اثر ضد التهابی و ترمیمی آنها در درمان زخم معده ناشی از ایندومتاسین در موش صحرایی (۶)، اثر ضد قارچ در برابر قارچ کاندیدا آلبیکانس (Candida albicans) و باکتری های شایع دهانی (۷ و ۸)، اثر ضد میکروبی (۹)، اثر ضداسپاسمی، ضدآریتمی، ترشح اسید معده (۱۰ و ۱۱)، اثر

گونه بومادران ویلهلمسی (*Achillea wilhelmsii* C. Koch) گیاهی از تیره کاسنی یا گل ستاره ای ها به ارتفاع ۱۵ تا ۴۰ سانتی متر است (۱). این گیاه در ایران هم در مناطق گرمسیر و هم در مناطق سردسیر می روید، رویشگاه های طبیعی آن در استان های خراسان جنوبی، اصفهان، مرکزی، دامنه رشته کوه زاگرس (استان های ایلام، فارس و...) مانند استان کهگیلویه و بویراحمد است (۱ و ۲). در پزشکی نوین عصاره سرشاخه های بومادران ویلهلمسی به عنوان ضدالتهاب، ضد اسپاسم، کاهنده فشار خون، ضد عفونی کننده مجاری ادراری و به صورت موضعی به عنوان داروی ضد شوره سر و مرطوب کننده پوست استفاده می شود (۳). همچنین به دلیل داشتن تانن در بیماری های عصبی مانند ضعف اعصاب و صرع هم کاربرد دارد (۴). همه بخش های گیاه به ویژه سرشاخه های گلدار آن که بویی معطر، نافذ و تلخ مزه دارد،

قیف و کاغذ صافی صاف شده و به وسیله دستگاه تقطیر در خلاء در دمای  $45^{\circ}\text{C}$  تغلیظ شد. برای تهیه محلول خوراکی برای تجویز با دوزهای ۵۰، ۱۰۰ و ۱۵۰ میلی گرم به ازای هر کیلوگرم (mg/kg) مقدار ۵۰، ۱۰۰ و ۱۵۰ میلی گرم از عصاره خشک شده را به صورت جداگانه در ۵ میلی لیتر سرم فیزیولوژی حل کرده و از این محلول ها به میزان ۱ میلی لیتر به ازای ۲۰۰ گرم وزن به روش گاواژ به حیوانات خوراندند. طراحی مطالعه: ۲۰ سر موش صحرایی نر نژاد ویستار به صورت تصادفی به ۴ گروه (هر گروه ۵ سر) تقسیم شده و گروه‌ها در طول ۷ روز تحت تیمارهای متفاوت قرار گرفتند: گروه شاهد: حیوانات این گروه ۱ میلی لیتر به ازای ۲۰۰ گرم وزن بدن از نرمال سالین را در دوره آزمایش دریافت کردند.

گروه تیمار ۱: حیوانات این گروه ۱ میلی لیتر عصاره (mg/kg) ۱۰۰ را به ازای ۲۰۰ گرم وزن بدن بصورت خوراکی در طی دروه آزمایش دریافت کردند.

گروه تیمار ۲: ۱ میلی لیتر از عصاره (mg/kg) ۱۵۰ را به ازای ۲۰۰ گرم وزن بدن بصورت خوراکی در طی دروه آزمایش دریافت کردند.

گروه تیمار ۳: ۱ میلی لیتر از عصاره (mg/kg) ۱۵۰ را به ازای ۲۰۰ گرم وزن بدن بصورت خوراکی در طی دروه آزمایش دریافت کردند.

۱۲ ساعت پس از آخرین دوز دریافتی عصاره های هیدروالکلی و نرمال سالین و خارج ساختن غذا از دسترس آنها، پس از بی هوشی با اتیل اتر خونگیری از قلب انجام و برای جدا کردن سرم، نمونه خونی به مدت ۱۰ دقیقه در  $3000$  دور سانتریفیوژ شد. اندازه گیری آنزیم‌های ALP، ALT، AST و پارامترهای بیوشیمی بیلی روبین و کراتینین با استفاده از کیت‌های تشخیص آنزیمی شرکت پارس آزمون دستگاه اتوآنالیزور مدل BT-3000 ساخت شرکت بیوتکنیکای کشور ایتالیا صورت گرفت. پس از خونگیری، بافت کبد حیوانات از بدن خارج و با بافر سالین به دقت شستشو داده شد. برای تهیه لام آسیب شناسی و بررسی مورفولوژی بافت کبد و کلیه، بخشی از بافت کبد و کلیه بریده و به صورت جداگانه در فرمالین ۱۰ درصد فیکس شده و برای رنگ آمیزی هماتوکسلین - ائوزین (H&E) مهیا شد.

کاهنده فشار خون، کاهش چربی و کلسترول خون (۱۲ و ۱۱) اثر تب‌بر (۱۳) و افزایش کارکرد دستگاه ایمنی بدن (سیستم هومورال) (۱۴) تاکنون بررسی شده است. از سویی تاکنون تاثیر گیاهان داروئی زیادی بر کارکرد کبد و کلیه انجام شده است. قنبری و همکاران (۱۳۹۶) بررسی تاثیر اسانس گل های *Achillea wilhelmsii* بر سمیت کبدی حاصل از سیس پلاتین را بررسی کرده‌اند که نتایج آن نشان داد اسانس گیاه بومادران سبب کاهش سطح سرمی فاکتورهای کبدی و بیلی روبین در برابر سیس پلاتین می‌شود (۴). با توجه افزایش مصرف این گیاه داروئی بین مردم، پژوهش آزمایشگاهی در شناخت بیشتر خواص مفید و مضرات احتمالی ضرورت دارد. نظر به این که در زمینه بررسی عصاره متانولی گونه بومادران و یلهلمسی منطقه چاروسا تاکنون پژوهشی انجام نشده است، هدف عمده در این پژوهش بررسی تغییر غلظت سرمی پارامترهای بیوشیمی مربوط به آزمون های عملکردی کبد و کلیه پس از مصرف عصاره متانولی گیاه داروئی بومادران و یلهلمسی بوده است.

## مواد و روش‌ها

حیوانات: موش‌های صحرایی نر بالغ (۷ هفته ای) با وزن تقریبی ۲۱۰ تا ۲۳۰ گرم، از موسسه انستیتو پاستور ایران تهیه شد و در شرایط بهداشتی، ۱۲ ساعت روشنایی و ۱۲ ساعت تاریکی، رطوبت و دمای مناسب برای تطبیق با شرایط حیوان خانه به مدت ۱۰ روز نگهداری شدند. حیوانات دسترسی آزاد به آب و غذا داشتند.

تهیه عصاره گیاهی: نمونه‌های گردآوری شده از منطقه چاروسای استان کهگیلویه و بویراحمد به مدت یک هفته در دمای اتاق سایه قرار داده شد تا کاملاً خشک شوند. سپس، بخش‌های هوایی گیاه از ریشه جدا و با آسیاب برقی پودر شد. ۱۰۰ گرم پودر تهیه شده از بخش های هوایی گیاه به ظرف شیشه ای پرکولاتور منتقل و به آن یک لیتر متانول افزوده شد [علت استفاده از عصاره الکلی (متانولی) به جای هیدروالکلی، حل شدن بخش زیادی از مواد موثره گیاه در عصاره الکلی است] تا حلال سراسر روی پودر را ببوشاند. پس از ۷۲ ساعت عصاره متانولی از پرکولاتور خارج و با

دوز  $150 \text{ Mg/kg}$  نسبت به گروه شاهد افزایش معنی دار داشت که این اثر با دوزهای  $50 \text{ Mg/kg}$  و  $100 \text{ Mg/kg}$  معنی دار نبود. اندازه گیری آلکالن فسفاتاز نشان دهنده کاهش معنی دار در دوز  $50 \text{ Mg/kg}$  و افزایش معنی دار در دوز  $150 \text{ Mg/kg}$  بوده ولی در دوز  $100 \text{ Mg/kg}$  نسبت به شاهد اختلاف معنی دار ایجاد نشد (جدول ۱). بیلی روبین در دوز  $150 \text{ Mg/kg}$  کاهش معنی دار و در سایر دوزها اختلاف معنی دار نداشت. کراتینین در دوز  $150 \text{ Mg/kg}$  نسبت به گروه شاهد افزایش معنی دار ایجاد کرد (جدول ۲).

آنالیز آماری: داده ها به صورت میانگین  $\pm$  انحراف معیار تنظیم و اختلاف معنی دار بین گروه کنترل و تیمار توسط آزمون تی (t-test) در سطح معنی داری  $P < 0/05$  توسط نرم افزار آماری SPSS نسخه ۲۱ تعیین شد.

## نتایج

تجویز خوراکی عصاره گیاه بومادران با دوزهای  $50 \text{ Mg/kg}$  کاهش معنی دار و با دوز  $150 \text{ Mg/kg}$  باعث افزایش قابل ملاحظه آلانین آمینوترانسفراز نسبت به گروه شاهد می شود ( $P < 0/05$ ) (جدول ۱). ولی آنزیم آسپاراتات آمینوترانسفراز در

جدول ۱: اثر عصاره متانولی گیاه بومادران ویلهلمسی بر فاکتورهای کبدی موش

گروه ها	پارامترهای بیوشیمیایی	آسپاراتات آمینوترانسفراز (واحد در لیتر)	آلانین آمینوترانسفراز (واحد در لیتر)	آلکالن فسفاتاز (واحد در لیتر)
گروه شاهد		$191/15 \pm 25/41$	$73/20 \pm 8/34$	$387/4 \pm 38$
$50 \text{ Mg/kg}$		$159/26 \pm 46/97$	$69/20 \pm 11/9^*$	$372/12 \pm 37/39^*$
$100 \text{ Mg/kg}$		$219/69 \pm 17/75$	$91/36 \pm 10/28$	$439/02 \pm 138/49$
$150 \text{ Mg/kg}$		$344/38 \pm 12/98^*$	$219/41 \pm 15/93^*$	$473/2 \pm 47/51^*$

مقادیر بصورت " میانگین  $\pm$  انحراف معیار " و وجود (\*) در جدول نشان دهنده اختلاف معنی دار ( $P < 0/05$ ) نسبت به گروه شاهد است.

جدول ۲: اثر عصاره متانولی گیاه بومادران ویلهلمسی بر پارامترهای بیوشیمیایی و کلیوی موش

گروه ها	پارامترهای بیوشیمیایی	بیلی روبین (میلی گرم در دسی لیتر)	کراتینین (میلی گرم در دسی لیتر)
گروه شاهد		$0/36 \pm 0/01$	$0/48 \pm 0/09$
$50 \text{ Mg/kg}$		$0/35 \pm 0/01^*$	$0/45 \pm 0/04$
$100 \text{ Mg/kg}$		$0/37 \pm 0/06$	$0/47 \pm 0/06$
$150 \text{ Mg/kg}$		$0/40 \pm 0/02$	$0/51 \pm 0/07^*$

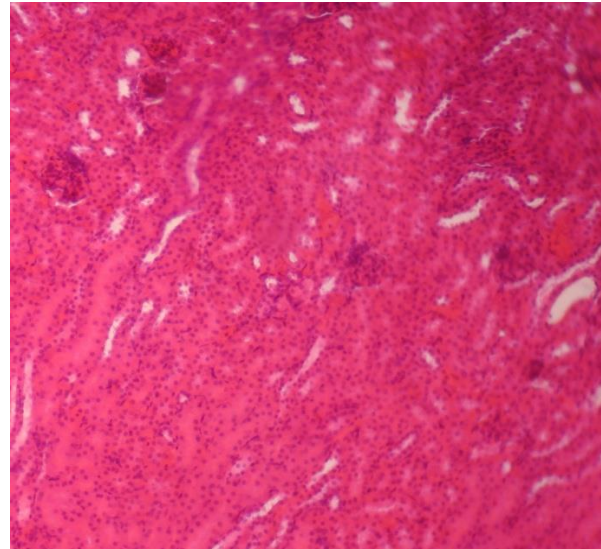
مقادیر بصورت " میانگین  $\pm$  انحراف معیار " و وجود (\*) در جدول نشان دهنده اختلاف معنی دار ( $P < 0/05$ ) نسبت به گروه شاهد است.

## نتایج هیستوپاتولوژی

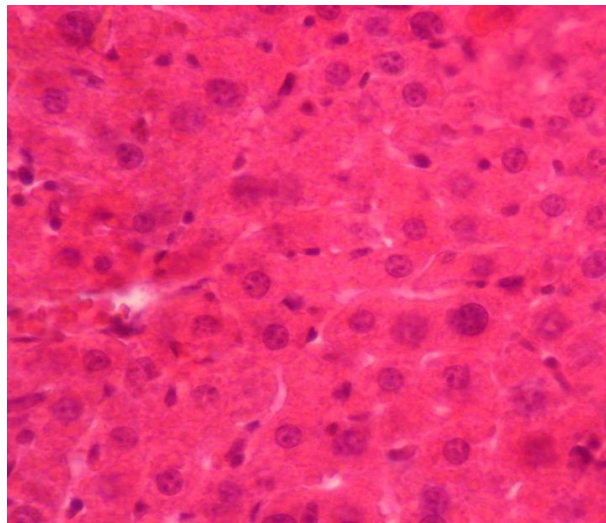
به صورت تکه تکه و کلوخ مانند بود. پرخونی نشان دهنده درگیری سیستم عروقی و خون در کبد است (شکل ۱). در کلیه بیشتر موش های دریافت کننده دوز  $150 \text{ Mg/kg}$ ، مواد شبه پروفینی در داخل توبول ها، تورم توبول ها، بسته شدن مجاری مرکزی توبولی و پر خونی در کورتکس و مدولا دیده می شد که نشانگر آسیب گلومرول است (شکل ۲).

هیستوپاتولوژی کبد و کلیه نشان داد که تنها در گروه دریافت کننده عصاره با دوز  $150 \text{ Mg/kg}$  تغییر قابل ملاحظه ای ایجاد شده و در دیگر دوزها این تغییر چشمگیر نبوده است. در کبد پرخونی و تورم هپاتوسیت ها و دژنراسیون چربی خفیفی دیده شد. اندازه و شکل هسته هپاتوسیت ها در بیشتر موش های دریافت کننده دوز  $150 \text{ Mg/kg}$  بزرگتر از حد طبیعی شده بود و محتوای هسته نیز دربردارنده کروماتین غیرطبیعی

است (۱۵). افزایش مقدار این آنزیم ها در خون برپایه گزارش پژوهشگران می تواند نشانه سمی بودن کبد، انسداد مجاری صفراوی، بافت مردگی (Necrosis) کبدی، تخریب غشای هپاتوسیت ها، عملکرد نادرست غشای سلولی و نشت سلولی باشد (۱۶ و ۱۷ و ۱۸). همچنین، افزایش معنی داری آلکالین فسفاتاز در دوز ۱۵۰ Mg/kg و طبیعی بودن بیلی روبین در این دوز مطالعه می تواند نشان دهنده سمی بودن گیاه در دوز بالا و تاثیر آن بر اپی تلیوم مجاری صفراوی و ایجاد کلستاز باشد (۱۹) که طبق بررسی های بافت شناسی انوشا و همکاران (۱۳۹۷) علت افزایش آلکالین فسفاتاز تخریب سلول های کبدی و گشادگی سینوزوئیدها و پرخونی ورید مرکز لوبولی، آپوپتوز هپاتوسیت و انسداد مجاری صفراوی است (۲۰). افزایش نیافتن بیلی روبین با دوزهای متفاوت نسبت به گروه شاهد نشان می دهد که عصاره این گیاهان با دوزهای نامبرده اثر توکسیک بر کلیه موش صحرایی ندارد (۱۹) و چه بسا توان آنتی اکسیدانی بالا داشته باشد (۲۱). افزایش معنی دار کراتینین در دوز ۱۵۰ Mg/kg نسبت به گروه شاهد در این مطالعه را می توان به کاتابولیسیم پروتئین و هیپولمی نسبت داد و به طور بایسته نمی تواند بازتاب آسیب کلیوی باشد (۲۲). گرچه تاکنون اثر عصاره متانولی بومادران ویلهلمسی بر عملکرد کبد و کلیه بررسی نشده است اما پژوهشگران اثر سایر گیاهان داروئی را بر کبد و کلیه بررسی کرده اند و نتایج مشابه نتایج مطالعه ما بدست آمده است. زاهدی و همکاران (۲۰۰۴) اثر دو گیاه داروئی سنبل طیب و گل گاوزبان را بر عملکرد کبد و کلیه در موش صحرایی بررسی نموده اند. نتایج آن نشان داد که گل گاوزبان اثر توکسیک کبدی بیشتری دارد و هر سه آنزیم آلانین آمینوترانسفراز و آسپاراتات آمینوترانسفراز همچنین آلکالین فسفاتاز در دوز بالا (۲۰۰Mg/kg) افزایش معنی دار نسبت به شاهد داشتند (۱۹) که مشابه یافته های پژوهش ماست. در مطالعه دیگری حیدری و همکاران (۲۰۰۹) اثر عصاره متانولی گیاه کور را بر کبد و کلیه موش صحرایی بررسی نکردند، نتایج آن نشان داد که بیلی روبین در غلظت ۴۰۰Mg/kg معنی دار و در بالاترین غلظت (۸۰۰ Mg/kg) تفاوت معنی دار ندارد (۲۲) اما نتیجه مطالعه ما نشان داد که بیلی روبین در



شکل ۱: مقطع بافتی تهیه شده از کبد گروه تیمار شده با دوز ۱۵۰ mg/kg بومادران ویلهلمسی. تورم هپاتوسیت ها و هیپر کروماتیسیم هسته های بزرگ و کوچک و تغییرات هسته. بزرگنمایی ۱۰۰X رنگ آمیزی هماتوکسیلین-ئوزین.



شکل ۲: مقطع بافتی تهیه شده از کلیه گروه تیمار شده با دوز ۱۵۰ mg/kg بومادران ویلهلمسی. تورم توبولی. بزرگنمایی ۱۰۰X رنگ آمیزی هماتوکسیلین-ئوزین.

### بحث و نتیجه گیری

در این مطالعه با دوز ۱۵۰ Mg/kg مقادیر آلانین آمینوترانسفراز و آسپاراتات آمینوترانسفراز همچنین، آلکالین فسفاتاز و کراتینین نسبت به گروه شاهد افزایش معنی دار داشته است. افزایش میزان سرمی آنزیم های کبدی، نشانگر اختلال در عملکرد کبد و نفوذپذیری غشای سلول های کبدی

می‌شود. بنابراین، بایستی از مصرف همیشگی و زیاد این گیاه داروئی خودداری کرد.

این پژوهش مانند هر مطالعه دیگر با کاستی‌هایی همراه بود، در این مطالعه تنها غلظت سه دوز از عصاره الکلی (متانولی) بررسی شد که برای سنجش نتایج بدست آمده، بهتر است از عصاره هیدروالکلی هم در شرایط مشابه استفاده شود. همچنین، پیشنهاد می‌شود در پژوهش‌های آتی اثر اسانس، توتال آلکالوئید، فلاونوئیدها و دیگر متابولیت‌های ثانویه گل نرگس به همراه مطالعات بافت شناسی بررسی شود.

### سپاسگزاری و سپاسداری

از همه کسانی که در این پژوهش ما را یاری و پشتیبانی کردند بویژه گروه زیست شناسی و معاونت آموزشی و پژوهشی و پژوهشی دانشگاه سپاسگزاری می‌کنیم. این تحقیق با رعایت آیین نامه کمیته اخلاق معاونت تحقیقات وزارت بهداشت، درمان و آموزش پزشکی در مورد حیوانات آزمایشگاهی انجام و با شماره ۱۲/۲/۲۵۲۳ در تاریخ ۱۳۹۷/۴/۹ در دانشگاه تصویب شد. نویسندگان اعلام می‌دارند که هیچ گونه تضاد منافی ندارند.

غلظت های ۱۰۰ و ۱۵۰ Mg/kg معنی‌دار نیست ولی در غلظت ۵۰ Mg/kg کاهش معنی‌دار دارد. همچنین، طبق گزارش حیدری و همکاران کراتینین در بالاترین غلظت‌ها (۴۰۰ و ۸۰۰ Mg/kg) نسبت به گروه شاهد افزایش معنی‌دار نشان داد (۲۲) که با نتایج مطالعه ما یعنی افزایش معنی‌دار کراتینین در دوز ۱۵۰ Mg/kg مشابه بوده است.

امروزه استفاده از گیاهان داروئی و ترکیبات موثر آنها به عنوان منابع طبیعی، مورد توجه بسیاری از پژوهشگران قرار گرفته است. گونه های سرده بومادران، گیاهان داروئی هستند که پژوهش‌های گسترده ای در زمینه استخراج، شناسایی و تعیین ویژگی‌های داروئی و ترکیب موثر آنها صورت گرفته است. بومادران ویلهلمسی ترکیب‌هایی چون کامازولن (chamazulene)، پروتئین و کربوهیدرات، ترکیبات آروماتیک و فنلی، فلاونوئیدهایی چون ایزواورنتین (۲۳ و ۲۵)، آلکالوئید (۲۴) مونوترپنوئیدها و مومها (۱) دارد. بنابراین، وجود برخی مواد موثره در عصاره این گیاه را می‌توان دلیل این نتایج بیان کرد.

با توجه به یافته‌های این تحقیق، تجویز خوراکی عصاره گیاه بومادران در دوز ۵۰ Mg/kg باعث کاهش معنی‌دار، ولی در دوزهای بالا سبب افزایش معنی‌دار تست‌های کبدی و کلیوی

### منابع

- Niazmand S, Erfanian Ahmadpour M, Hajzade M, Khoshnood E. The effects of aqueous-ethanol extract of *Achillea wilhelmsii* on gastric acid secretion at basal, vagotomized and vagal-stimulated conditions. *Feyz*. 2008; 12 (3):12-16.
- Sadeghi H, Radmanesh E, Akbartabar Turi M, Mohammadi R, Nazem H. Hypoglycemic Effects of *Achillea Wilhelmsii* in Normal and Streptozotocin Induced Diabetic Rats. *Armaghane danesh*. 2009; 14 (1):92-99.
- Ghasemi dehkordi N. Iranian herbal pharmacopoeia. Tehran, Food and Drug Administration ; 2003.
- Ghanbari S, Amjad L, Shahanipur K. The effect of essential oil of *Achillea wilhelmsii* flowers on cisplatin-induced hepatotoxicity. *Feyz*. 2017; 21 (5): 398-406.[Text in Persian]
- Heidari MR, Ebrahimi S, Mehrabani M, Pardakhti A, Vafazadeh J. Effects of methanolic extract of *Achillea wilhelmsii* C. Koh on seizure induced by picrotoxin in mice. *Journal of Babol University of Medical Sciences (Jbums)* Fall. 2005; 7(4):7-13.[Text in Persian]
- Rashidi I, Taherimoghadam M, Mozaffari A. Study of anti-inflammatory and healing effects of *Achillea millefolium* in the treatment of indomethacin-induced gastric ulcer in rat. *J Qazvin Univ Med Sci*. 2005; 8(4): 9-13.[Text in Persian]
- Kordali S, Cakir A, Akcin TA, Mete E, Akcin A, Aydin T, Kilic H. Antifungal and herbicidal properties of essential oils and n-hexane extracts of *Achillea gypsicola* Hub-Mor and *Achillea biebersteinii* Afan. (Asteraceae). *industrial crops and products* 2009; 29: 562-570.
- Atai Z, Abdolahi H, Naderi Poor S, Mohamadi S. An in vitro study of the effects of Yarrow, Chamomile and Rhubarb herbal extracts on candida albicans and common oral bacteria. *The Journal of Islamic Dental Association of IRAN (JIDA)*. 2006; 18(3): 25-31.[Text in Persian]
- Chalabian F, Norouzi Arasi H, Moosavi S. A study of growth inhibitory effect of essential oils of seven species from different families on some kinds of microbes. *Journal of Medicinal Plants* September 2003; 2(7): 37-42.



10. Karamenderes C, Apaydin S. Antispasmodic effect of *Achillea nobilis* L. subsp. (O. Schwarz) Bassler on the rat isolated duodenum. *Journal of Ethnopharmacology* 2003; 84(2-3): 175-179.
11. Arzi A, Akhavan M. The effect of hydroalcoholic extract of *Achillea Millefolium* on analgesic effect of Morphine in rats. *JBUMS*. 2001; 3(4):11-14. [Text in Persian]
12. Nemeth E, Bernath J. Current pharmaceutical design (biological activities of *Yarrow* species) (*Achillea* spp.). Budapest; Bentham Science Publishers, 2008.
13. Garcia MD, Pureta R, Martinez S, Saenz MT. Analgesic, antipyretic and anti-inflammatory effects of *Achillea ageratum*. *Phytotherapy Research* 1997; 11: 376-379.
14. Rezaipoor R, Saeidnia S, Kamalinejad M. The immunosuppressive activity of *Achillea talagonica* on humoral immune responses in experimental animals. *Journal of Ethnopharmacology* 1999; 65: 273-276.
15. Hoseini A, Vazini H, Mirazi N. The Protective effect of Hydro-Ethanollic Extract of *Tragopogon Pratensis* Leaves on Liver of Male Rats Receiving Lead Acetate. *Armaghane danesh*. 2017; 22(1):129-144. [Text in Persian]
16. Marzban A, Seyedalipour B, Mianabadi M, Taravati A. Investigation of the Enzyme activities of Alkaline Phosphatase, Lactate Dehydrogenase, Transaminase and Histopathological Changes of Liver after Exposure to NiO and NiO Nanoparticles in Rats. *JSSU*. 2017; 25 (5): 381-395.
17. Baghinia N1, Vaezi G, Malekirad AA, Baghinia M. The effects of bilberry and cinnamon on blood biochemical parameters of workers exposed to nickel and chromium contaminants. *Arak Medical University Journal* 2014; 17(92):1-8. [Text in Persian]
18. Horie M, Fukui H, Nishio K, Endoh S, Kato H, Fujita K et al. Evaluation of acute oxidative stress induced by NiO nanoparticles in vivo and in vitro. *J Occup Health* 2011; 53(2):64-74.
19. Zahedi MJ, Heidari MR, Mohajeri M. Study the Effect of *Valeriana Officinalis* and *Echium Amoenum* on the Liver and Renal Function Tests in Rats. *JKMU*. 2004; 10(1): 22-27. [Text in Persian]
20. Anoosha F, Seyedalipour B, Taravati A, Movahedi M. Comparative study on toxicity of Ni nanoparticle and Nickel chloride on liver enzymes and tissue in Rats. *Journal of Sabzevar University of Medical Sciences*. 2018; 25(5): 649-658. [Text in Persian]
21. Modaresi M, Mesri Por M, Ghobadi Por M. Effect of hydroalcoholic Zingiber extract on creatinine and blood urea nitrogen (BUN) of mice. *J Shahrekord Univ Med Sci*. 2006; 8(3): 48-53. [Text in Persian]
22. Heidari M, Mirshamsi M, Naghibi B, Heidari M, Vafazade J, Heidari M. Evaluation of Hepatotoxicity and Renal Toxicity of Methanolic Extract of *Capparis Spinosa* in Rats. *JSSU*. 2010; 18 (1): 47-55.
23. Dokhani Sh, Cottrell T, Khajeddin J, Mazza G. Analysis of aroma and phenolic components of selected *Achillea* species. *Plant Foods for Human Nutrition* 2005; 60: 55-62.
24. Southon IW, and Buringham J. *Dictionary of Alkaloids*. New York: Chapman and Hall; 1989.
25. Asgary S, Naderi GH, Sarafzadegan N, Mohamadifard N, Mostafavi S, Vakili R. Antihypertensiv and antihyperlipidemic effects of *Achillea wilhelmsii*. *Drugs* 2000; 26(3): 89-93.