

علائم و نشانه‌های بالینی و پیامد درمان در کیست هیداتید ریوی عارضه دار

*دکتر منوچهر آقاچانزاده (MD)^۱ - دکتر شهریار صادقی (MD)^۱ - دکتر محمدعلی جوافشانی (Ph D)^۲ - دکتر مهدی جعفری (MD)^۱

دکتر محمد صادق اسماعیلی دلشاد (MD)^۱

*نویسنده مسئول: رشت، دانشگاه علوم پزشکی گیلان، بیمارستان رازی

پست الکترونیک: maghajanazadeh @ yahoo.com

تاریخ دریافت مقاله: ۸۷/۵/۲۰ تاریخ پذیرش: ۸۷/۱۲/۲۶

چکیده

مقدمه: کیست هیداتید بیماری انگلی است که توسط اکی نوکوکوس گرانولوزیس و ندرتاً اکی نوکوکوس مولتی لکولاریس ایجاد می‌شود. کبند و پس از آن ریه شایع‌ترین محل ابتلا می‌باشند. چون علائم بالینی و تشخیص و پیامد درمان در بیماران مبتلا به کیست هیداتید ریوی عارضه دار به خوبی بیان نشده است لذا بر آن شدیم که مسایل فوق را بررسی نماییم.

هدف: بررسی، علائم، نشانه‌های بالینی، تشخیص و پیامد درمان در بیماران دچار کیست هیداتید ریوی عارضه‌دار.

مواد و روش‌ها: در این مطالعه گذشته‌نگر از پرونده‌های ۱۵۲ بیمار مبتلا به کیست هیداتید ریه بین سال‌های ۱۳۷۲ تا ۱۳۸۵ بستری در بیمارستان‌های رشت که درمان جراحی شده بودند، ۵۴ مورد مبتلا به کیست هیداتید عارضه‌دار بررسی شده است. فرم تنظیم شده‌ای برای جمع‌آوری داده‌ها بکار رفت و یافته‌ها به صورت جدول‌های توزیع فراوانی ارائه شد.

نتایج: از ۵۴ بیمار مذکور، ۳۸ نفر (۷۰/۳۷٪) مرد بودند. بیماران در محدوده‌ی سنی ۳-۴ سال قرار داشتند. شکایت اصلی بیماران شامل سرفه ۴۷ نفر (۸۷٪)، تنگی نفس ۴۲ نفر (۷۷/۸٪)، خلط ۳۷ نفر (۶۸/۵٪)، درد قفسه سینه ۳۱ نفر (۵۷/۵٪) و هموپتیژی در ۱۳ نفر (۲۴٪) بود. شایع‌ترین محل ابتلای کیست در ریه‌ها، لوب تحتانی ریه راست در ۳۸ مورد (۵۷/۵٪) بود. در ۳۹ مورد (۷۳٪) پارگی کیست به درون درخت برونشال و پارانشیم ریه وجود داشت. در ۱۰ بیمار (۲۳٪) پارگی کیست به داخل فضای پلورال رخ داده بود. عوارض جراحی در ۱۵ مورد پیش آمد. سه نفر (۵/۵٪) نیاز به جراحی دوم پیدا کردند که در دو مورد برای درمان فیستول پروتوپلورال و در یک مورد برای بروز فیستول بیلوپلورال بود. پس از جراحی ۵۳ بیمار (۹۸/۱٪) بهبود کامل پیدا کردند و یک بیمار (۱/۹٪) که دچار عود شده بود، با درمان دارویی کنترل شد. هیچ موردی از مرگ حین عمل و پس از جراحی وجود نداشت.

نتیجه‌گیری: کیست هیداتید ریه در مناطق اندمیک این بیماری، باید به عنوان تشخیص افتراقی در کنار سایر بیماری‌های کیستی با علائم بالینی مشابه در نظر گرفته شود. بعضی از بیماران مبتلا به علت تاخیر در مراجعه به پزشک یا تشخیص بیماری، دچار عارضه می‌شوند و جراحی کیست عارضه‌دار هیداتید با دشواری‌های بیشتری همراه است.

کلید واژه‌ها: اکینو کوکوز / اکینو کوکوز ریه / اکینو کوکوزیس مولتی لکولاریس

مجله دانشگاه علوم پزشکی گیلان، دوره هجدهم شماره ۷۰، صفحات: ۴۹-۴۴

مقدمه

بیماری هیداتید عفونتی انگلی است که از حیوانات به انسان منتقل می‌شود. این بیماری در سراسر جهان وجود دارد و کشور ایران نیز جزء نواحی اندمیک آن محسوب می‌شود. در مناطقی نظیر ایران که دامپروری سنتی وجود دارد، و در نتیجه آن پرورش گاو، گوسفند و بز و هم‌چرایی و ارتباط نزدیک حیوانات مختلف با یکدیگر از جمله سگ و گوسفند وجود دارد، بیماری از شیوع بالایی برخوردار است. این بیماری در کشورهای نظیر ترکیه، یونان، زلاندنو و استرالیا نیز شیوع بالایی دارد و این کشورها نیز از نواحی اندمیک بیماری محسوب می‌شوند. در نواحی که از سگ‌ها به عنوان نگهبان گله استفاده می‌کنند، احتمال بیشتری برای ابتلای به بیماری هیداتید وجود دارد (۱-۴).

این بیماری می‌تواند هر اندامی را گرفتار کند و در ابتدا نیز ممکن است هیچ علامت بالینی نداشته باشد ولی به تدریج کیست به رشد خود ادامه می‌دهد و بیمار را دچار علائم و عوارض می‌کند. سرعت رشد کیست و شروع علائم در این بیماری بستگی به عضو مبتلا دارد. این کیست آنقدر به رشد خود ادامه می‌دهد تا اینکه خود را ناپود کند یا میزبان را از پای در آورد (۵ و ۶). استان گیلان از نظر جغرافیایی از مناطق اندمیک به شمار می‌آید (۲).

بیماران دچار کیست هیداتید ریوی ممکن است با علائمی نظیر تب، لرز، سرفه، خلط، درد قفسه سینه، تنگی نفس و هموپتیژی مراجعه کنند. بنابراین تشخیص بموقع و درمان

بیماری هیداتید عفونتی انگلی است که از حیوانات به انسان منتقل می‌شود. این بیماری در سراسر جهان وجود دارد و کشور ایران نیز جزء نواحی اندمیک آن محسوب می‌شود. در مناطقی نظیر ایران که دامپروری سنتی وجود دارد، و در نتیجه آن پرورش گاو، گوسفند و بز و هم‌چرایی و ارتباط نزدیک حیوانات مختلف با یکدیگر از جمله سگ و گوسفند وجود دارد، بیماری از شیوع بالایی برخوردار است. این بیماری در کشورهای نظیر ترکیه، یونان، زلاندنو و استرالیا نیز شیوع بالایی دارد و این کشورها نیز از نواحی اندمیک بیماری محسوب می‌شوند. در نواحی که از سگ‌ها به عنوان نگهبان گله استفاده می‌کنند، احتمال بیشتری برای ابتلای به بیماری هیداتید وجود دارد (۱-۴).

و عوارض قبل، حین و پس از جراحی، روش جراحی، درمان دارویی ضدانگل، مدت بستری در بیمارستان نیاز به جراحی دوم، پیامد درمان و مرگ و میر جمع‌آوری شد. سپس، یافته‌های مربوط به متغیرهای تحقیق، استخراج شد. داده‌ها با نرم‌افزار SPSS 13 پردازش و یافته‌ها به صورت جدول و نمودار ارائه شد.

نتایج

در این مطالعه پرونده‌های ۵۴ بیمار دچار کیست عارضه‌دار هیداتید بررسی شد. اما با توجه به دو طرفه بودن کیست در بعضی از بیماران، در مجموع ۶۹ کیست در بیماران بدست آمد. دامنه‌ی سنی آنها بین ۴ تا ۶۳ سالگی بود. ۳۸ نفر آنها مرد و ۱۶ نفر زن بودند. بیشتر بیماران در گروه سنی ۲۰ تا ۲۹ سالگی بوده‌اند. کیست هیداتید عارضه‌دار ریه در ۴۲ بیمار یک طرفه و در ۱۲ نفر دوطرفه بود.

در ۵ بیمار کیست‌های همزمان ریه و کبد وجود داشتند. شایع‌ترین شکایت آنها به ترتیب سرفه و تنگی نفس بود. پنج مورد نیز بدون علامت بودند و به‌طور اتفاقی کشف شدند (جدول ۱).

جدول ۱: توزیع فراوانی بیماران مبتلا به کیست هیداتید عارضه‌دار

ریه برحسب علائم و نشانه‌های بالینی

علائم و نشانه‌های بالینی	تعداد بیماران	بیماران
سرفه	۴۷	٪۸۷
تنگی نفس	۴۲	٪۷۷/۸
خلط	۳۷	٪۶۸/۵
درد قفسه سینه	۳۱	٪۵۷/۵
هموپتیزی	۱۳	٪۲۴
تب	۸	٪۱۴/۸
برونکو اسپاسم	۲	٪۳/۷
بدون علامت	۵	٪۹/۳

در معاینه‌ی فیزیکی، ۱۷ نفر ویزینگ، ۱۰ نفر کاهش صداهای ریه و ۳ نفر استریدور داشتند. برای تأیید تشخیص از رادیوگرافی ساده‌ی قفسه سینه (CXR) در همه‌ی بیماران استفاده شد. علاوه بر آن سی‌تی‌اسکن

سریع بیماری در پیشگیری از وقوع عوارض حاصل از کیست بسیار اهمیت دارد (۸ و ۷). برای تشخیص بیماری می‌توان از رادیوگرافی قفسه سینه و CT اسکن آن استفاده کرد. امروزه در درمان کیست هیداتید هم از درمان دارویی و هم از درمان دارویی و هم از روش جراحی به‌طور عمده استفاده می‌شود (۹-۱۳).

اکثر بیماران در هنگام تشخیص دچار عارضه شده‌اند. چون، شکایت اصلی و علائم و نشانه‌های بالینی کیست هیداتید ریه شبیه علائم سایر بیماری‌های کیستی ریوی است، ممکن است پزشک در تشخیص این بیماری دچار اشتباه و مشکل شود و به همین دلیل باید در مواجهه با بیماران، به علائم و عوارض ناشی از پارگی کیست دقت و توجه بسیار زیادی شود تا با تشخیص بموقع بیماری هرچه سریع‌تر به درمان جراحی بیماران پرداخته شود.

در این مطالعه شکایت اصلی، علائم و نشانه‌های بالینی بیماران دچار کیست هیداتید عارضه‌دار ریه بررسی شده تا با استفاده از نتایج آن ضمن کاستن اشتباه‌های تشخیصی، بیماری تسریع شود و با جراحی بموقع از بروز عوارض پارگی کیست پیشگیری شود. پیامد درمان نیز در این بیماران بررسی و ارائه شده است.

مواد و روش‌ها

آزمودنی‌ها (case series) پرونده‌های بیمارانی بوده که از سال ۱۳۷۳ تا ۱۳۸۵ (به مدت سیزده سال) با تشخیص کیست هیداتید ریوی پاره شده در بیمارستان‌های رازی و آریای رشت بستری شده‌بودند تعریف کیست هیداتید عارضه‌دار ریوی عبارتست از کیست‌هایی که به‌داخل برونش یا فضای پلورپاره شده یا عفونی شده باشند. اطلاعات هر پرونده برای استخراج و ثبت آمار و اطلاعات در فرم جمع‌آوری داده‌ها ثبت شد.

اطلاعات، شامل موارد زیر بود: سن، جنس، شکایت اصلی علامت (symptoms) و نشانه‌ها (signs) های بالینی، معاینه فیزیکی، روش‌های تشخیصی، آزمون‌های سرولوژی - آئوزینوفیلی - یافته‌های رادیولوژی و مشخصه‌های کیست

پرکردن حفره باقی‌مانده از کاپیتوناژ استفاده نشده بود. سیستم‌کتومی Intact در بیمارانی استفاده شده بود که پارگی کیست آنها کامل نبود و در CXR نمای Pulmonary Meniscus Sign داشتند.

جدول ۳: توزیع فراوانی بیماران مبتلا به کیست هیداتید عارضه دار ریه برحسب عوارض بعد از جراحی

بیماران	تعداد بیماران	عوارض بعد از جراحی
۵/۵٪	۳	فیستول برونکوپلورال
۳/۷٪	۲	آمپیسم
۳/۷٪	۲	پنوموتوراکس
۳/۷٪	۲	عفونت زخم
۳/۷٪	۲	پنومونی اسپیراتیو
۱۱٪	۶	آتلکتازی
۱/۹٪	۱	فیستول بیلوپلورال

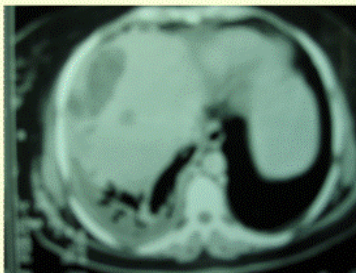
قفسه سینه در ۳۴ بیمار به کارگرفته شد. در هیچ بیماری از اولتراسونوگرافی توراسیک و MRI استفاده نشد. آزمون‌های آزمایشگاهی که برای تایید تشخیص بیماری هیداتید انجام شده شامل ائوزینوفیلی در ۶ بیمار بود و در ۲۷ بیمار تست فیکساسیون کمپلمان انجام شد که در شش نفرشان بیمار مثبت گزارش شد. در ۲۵ بیمار آزمایش ELISA درخواست شد که در چهار نفر مثبت گزارش شد. از آزمون پادتن کیست هیداتید (Anti hydatid cyst (Ab) در ۱۰ بیمار استفاده شد که نتیجه همه آنها منفی بود.

شایع‌ترین محل استقرار کیست در ریه‌ها، لوب تحتانی ریه راست در ۳۴ نفر مشاهده شد. توزیع کیست‌های عارضه‌دار بر حسب محل استقرار در جدول ۲ نشان داده شده است. محل سکونت ۳۷ بیمار در روستا و ۱۷ بیمار در شهر بود. لذا افراد شهری هم می‌توانند درگیر این بیماری شوند.

جدول ۲: توزیع فراوانی بیماران مبتلا به کیست هیداتید عارضه‌دار

ریه برحسب استقرار کیست در ریه

بیماران	تعداد بیماران	محل استقرار کیست در ریه
۵۷/۵٪	۳۸	لوب تحتانی ریه راست
۱۸/۵٪	۱۳	لوب تحتانی ریه چپ
۱۰/۶٪	۸	لوب فوقانی ریه چپ
۹٪	۷	لوب فوقانی ریه راست
۴/۴٪	۳	لوب میانی ریه راست
۱۰۰٪	۶۹	مجموع



شکل ۱: کیست هیداتید کبد و ریه را نشان می‌دهد

تمام بیماران در این مطالعه از طریق برش توراکتومی پوسترولترال جراحی شده بودند. سه بیمار به دلیل عوارض پس از جراحی، نیاز به جراحی دوم پیدا کرده بودند که برای درمان بروز فیستول برونکوپلورال در یک مورد؛ آمپیسم در یک مورد و فیستول بیلوپلورال در یک مورد بود. شایع‌ترین عارضه پس از جراحی، آتلکتازی بود. عارضه‌ی نادر فیستول بیلوپلورال در یک بیمار که کیست ریه راست و کبد داشت و این مورد هم با توراکتومی مجدد بهبود یافت. انواع عارضه‌های پس از عمل جراحی در جدول ۴ نشان

شایع‌ترین عارضه قبل از عمل جراحی پارگی کیست به درون درخت برونشیا بود. جدول ۳ عوارض کیست‌های هیداتید ریه را نشان می‌دهد. درمان دارویی پروفیلاکسی با آلبندازول برای ۱۲ مورد و با میندازول در ۶ مورد اجرا شد. روش جراحی به صورت Evacuation and (EBOC) bronchial opening closer (تخلیه کیست و بستن سوراخ‌های برونشی) در ۴۴ مورد، سیستم‌کتومی Intact در ۵ مورد، لوبکتومی در ۳ مورد و رزکسیون گوه‌ای (wedge) در ۲ مورد به کارگرفته شده بود. پنومونکتومی و توراکوسکوپ (VATS) در بیماران انجام نشده بود. برای

داده شده است.

پس از درمان جراحی، ۵۳ بیمار بهبود کامل پیدا کردند و عود در یک بیمار بروز کرد که با درمان دارویی کنترل شد. مرگ حین عمل جراحی و پس از آن وجود نداشت.

بحث و نتیجه گیری

همه بیماران دچار کیست‌های هیداتید پاره شده و عارضه‌دار در این بررسی با علائم و نشانه‌های بالینی ناشی از پارگی کیست به پزشک و مراکز درمانی مراجعه کرده بودند. تعداد بیماران تقریباً معادل حجم نمونه در سایر بررسی‌ها بود (۱۴ و ۲).

شایع‌ترین نشانه‌ها در بیماران ما سرفه، تنگی نفس و دفع خلط بود که مشابه علائم شایع در سایر بررسی‌ها بوده است (۱۴ و ۲).

پنج بیمار (۹/۳٪) بدون علامت بودند و به‌طور اتفاقی کشف شدند که از آمار پژوهشی دیگران (۶٪) کمی بیشتر است (۱۴ و ۷). برخلاف یافته سایر بررسی‌ها هموپتیزی شدید، واکنش افزایش حساسیت، بثورات منتشر، پرخونی ریوی، خارش شدید و کپیر در هیچیک از بیماران ما وجود نداشت (۱۴ و ۷ و ۲).

در ۴۲ بیمار، کیست‌ها یک‌طرفه و در ۱۲ مورد دوطرفه بودند. در ۵ بیمار کیست‌های ریوی همراه با کیست‌های کبدی وجود داشتند که از نظر شیوع نسبت به میزان گزارش شده در بررسی Akin Kuzucu و دیگران بیشتر بوده است (۲، ۷ و ۱۴).

۴۹ بیمار (۹۰/۷۴٪) با عوارض ناشی از پارگی کیست مراجعه کرده بودند. در ۳۹ مورد (۷۳٪) پارگی کیست به درون درخت برونشیا و پارانژیم ریه و در ۱۰ بیمار (۲۳٪) پارگی کیست به داخل فضای پلورال رخ داده بود.

در مطالعه Akin Kuzucu و همکاران پارگی کیست به درون درخت برونشیا در ۲۳ مورد (۷۲/۷٪) و به فضای

پلور در ۸ مورد (۲۷/۳٪) اتفاق افتاده بود که در این مورد نیز مشابه یافته‌های بررسی ما بود (۱۴). علاوه بر آن، عوارض قبل از جراحی در بیماران ما شامل عفونی شدن کیست در ۱۴ مورد (۲۶٪)، پنومونی در ۴ بیمار (۷/۵٪)، پنوموتوراکس فشارنده در یک نفر (۱/۹٪) و آمپی‌م در یک بیمار (۱/۹٪) بروز کرده بود. در مطالعه Akin Kuzucu و همکاران، پنومونی در ۱۲٪، کیست عفونی در ۶٪، آمپی‌م در ۶٪ و سپسیس در ۱/۵٪ بیماران وجود داشت. به این ترتیب و در مقایسه، عوارض قبل از جراحی در مطالعه‌ی ما در بعضی موارد بیشتر بود (۱۴). تمام بیماران ما از طریق برش توراکومی پوسترولترال جراحی شدند.

در کیست‌های دوطرفه، این بیماران نیز همانند دیگران در دو مرحله به فاصله یک ماه جراحی شدند (۷). ولی در مطالعه ترکیه، در ۸۵٪ موارد توراکوتومی پوسترولترال و علاوه بر آن مدیان استرنوتومی نیز انجام شده (۱۴) ولی در ایران نتیجه جراحی خوبی از جراحی کیست هیداتید با استرنوتومی مطلوب گزارش نشده است (۵ و ۲).

در این مطالعه شایع‌ترین عارضه پس از جراحی آتلکتازی بود. فیستول برونکوپلورال در یک مورد؛ آمپی‌م در یک مورد و مشابه سایر گزارش‌ها بوده است (۲، ۷، ۸، ۱۴، ۱۵ و ۱۶). اما عارضه‌ی نادر فیستول بیلوپلورال در یک بیمار دچار کیست ریه راست و کبد پیش آمد که در بررسی متون، گزارش چنین عارضه‌ای بدست نیامد.

مدت بستری بیماران در بیمارستان به‌طور متوسط ۱۵-۵ روز بود. این‌زمان در سایر گزارش‌ها بین ۷ تا ۷۰ روز و به‌طور متوسط ۲۰ روز بود (۱۴). عود در یک مورد بروز کرده نسبت به عوارض سایر مطالعات کمتر است (۲ و ۷ و ۸ و ۱۴ و ۱۶).

این مقاله با استفاده از داده‌های یک طرح تحقیقاتی در دانشگاه علوم پزشکی و خدمات بهداشتی درمانی گیلان به نگارش درآمده است.

منابع

1. Saidi F. Surgery of The Hydatid Disease. London; W B Sanders, 1976.

2. Pirmoazeri N, Saidi F, Zargham H, Ahmadi. The Surgical Management of Complicated Pulmonary

- Hydatid Cysts. Medical Journal Of The Islamic Republic Of Iran 2004; 1:1-4.
3. Erdogon A, Ayten A, Kabukcu H, Demircan A. One-Stage Tranthoracic Operation For The Treatment Of Right Lung And Liver Hydatid Cysts. World J Surg 2005; 29:1680-16.
4. Yagci G, Ustunsoz B, Kaymakcioglu N, Bozlar U. Results Of Surgical Laparoscopic, And Percutaneous Treatment For Hydatid Disease Of The Liver :10 Years Experience With 355 Patients. World J Surg 2005; 29: 1670-1679.
5. Saidi F. Treatment Of Echinococcal Cysts. Master of Surgery 1992; 2: 1221-1230.
6. Sarsam A. Surgery of Pulmonary Hydatid Cyst. Review Of 155 Cases. J Thorac Cardiovasc Surg 1971; 62: 663-668.
7. Shields TW, Locicero J. Hydatid Disease Of The Lung General Thoracic Surgery 6 Th Edition. New York; LW& W, 2004: 1298-1308.
8. Ramos G, Orduna A, Garcia- Yuste M. Hydatid Cyst Of The Lung: Diagnosis And Treatment. World J Surgery 2002; 25: 46-57.
9. Sinner WN. New Diagnostic Signs In Hydatid Disease: Radigraphy, Ultrasound, CT And MRI Correlated To Pathology. Eur J Radiol 1991; 2:150.
10. Sinner WN, et al. MR Imaging In Hydatid Disease. AJR Am J Roentgenol 1991;57:741.
11. Kervancioglu R, Bayram M, Elbeyli L. CT Findings in Pulmonary Hydatid Disease. Acta Radiol 1999. Marani SA, Canossi GC, Nicoli FA, Hydatid Disease: MR Imaging Study. Radiology 1990; 175:701.
12. Sinner WN. New Diagnostic Signs In Hydatid Disease: Radigraphy, Ultrasound, CT And MRI Correlated To Pathology. Eur J Radiol 1991;2:150.
13. Sinner WN, et al. MR Imaging in Hydatid Disease. Am J Roentgenol 1991; 57: 741.
14. Kuzucu A, Soysal O, et al. Complicated Hydatid Cyst of The Lung: Clinical And Therapeutic Issues. Ann Thorac Surg 200p; 477: 1200-4.
15. Mustafa E. Abduli G. Surgical Management of Pulmonary Hydatid Cysts in Children. Thorax 1995; 5:396-98.
16. Xanthakis D, Efthimiadis M, Papadakis G, et al. Hydatid Disease Of The Chest. Report Of 91 Patients Surgically Treated. Thorax 1972; 27: 517-28.

Clinical Signs, Symptoms, Diagnosis and Outcomes of Patients with Complicated Lung Hydatid Cysts

*Aghajanzadeh M.(MD)¹- Sadeghi SH. (MD)¹- Joafshani M.A. (Ph D)²- Jafari M.(MD)¹-
Esmaili Delshad M.S.(MD)¹

*Corresponding Author: Razi Hospital, Guilan University of Medical Sciences, Rasht, IRAN

E- mail: maghajanzadeh@yahoo.com

Received: 10/Aug/2008 Accepted: 16/Mar/2009

Abstract:

Introduction: Hydatid cysts caused by the Echinococcus Granulosus and Multilocularis. Liver and them lungs are the most common sites of lodgment of it. Because the clinical symptoms, diagnosis and outcome of treatment are not well discussed, we want to discussion this problem.

Objective: Survey of the clinical signs, symptoms, diagnosis and outcomes of patients with complicated lung hydatid cysts.

Materials and Methods: We retrospectively examined 54 records of patients with ruptured lung hydatid cyst in 152 patients who were hospitalized in Rasht hospitals, since 1993 to 2005, and were surgically treated. Data collection tools were a predetermined review form; and findings are presented in relative frequencies tables.

Results: 54 cases 38(70.3%) were male. Age rang of patients was 4-63 years. Chief complaints of the patients were cough in 47 cases (87%), dyspnea in 42(77.8%), sputum in 37(68.5%), chest pain in 31(57.5%), and hemoptysis in 13(24%). Most common lodgment of cysts in the lungs was right lower lobe in 38(57.5%). Ruptures occurred in tracheobronchial tree in 39(73%), and in pleural space in 10(23%). Complication after surgery occurred in 15 patients. Three patients (5.5%) were needed reoperation for treatment: bronchopleural fistula treatment in two cases and bilio-pleural fistula in one case. After surgical treatment, 53 patients (98.1%) were completely cured; recurrence occurred in one patient (1.9%) who treated with Albendazol. There was no hospital mortality.

Conclusion: In endemic area all cystic lesions of lung must be ruled out for hydatid cysts; because some patients with lung hydatid cysts present complications: the cause of complication are, lately referring to physician and delay in diagnosis..Early treatment with medical and surgical approach recommended.

Key words: Echinococcosis/ Echinococcosis Multilocularis/ Echinococcosis, Pulmonary

Journal of Guilan University of Medical Sciences, No: 70, Pages: 44-49