

همانژیوم کاورنوی متعدد در یک اوربیت

دکتر عباس باقری (MD)^۱ - دکتر حسن بهبودی (MD)^۲ - دکتر حمیدرضا حسنی (MD)^۱

*نویسنده مسئول: تهران، پاسداران، خیابان نهم، بیمارستان شهید دکتر لبافی‌نژاد، بخش چشم

پست الکترونیک: Bagheri@orcir.o.org

تاریخ دریافت مقاله: ۸۷/۱۰/۲۹ تاریخ پذیرش: ۸۷/۹/۲۱

چکیده

مقدمه: همانژیوم کاورنو، شایع‌ترین تومور عروقی اوربیت است که به صورت تدریجاً پیشرونده با پروپتوز محوری بدون درد و التهاب ظاهر می‌شود. این تومور دوطرفه یا بندرت متعدد و در یک اوربیت و گاهی داخل استخوانی ظاهر می‌شود. **معرفی مورد:** خانم ۳۷ ساله‌ای با شکایت از پروپتوز محوری پیشرونده چشم چپ از حدود ۲ سال قبل مراجعه نمود و در MRI سه ضایعه مجزا با تراکم بالا در مخروط عضلانی (Intraconal) مشاهده گردید و تحت عمل جراحی خروج توده‌ها از طریق برش Lateral Orbitotomy قرار گرفت و در گزارش پاتولوژی، تومور همانژیوم کاورنو با ۳ لوب مجزا گزارش گردید. لوب‌های این تومور با دقت با عمل جراحی خارج گردید. **نتیجه‌گیری:** همانژیوم کاورنو می‌تواند بصورت چند لوبی در یک اوربیت و با بصورت دوطرفه ظاهر شود که مورد فوق از موارد نادر این بیماری بوده است و لذا توصیه می‌شود که در هنگام جراحی توجه به این مسئله و خروج کامل تومور یا تومورها صورت گیرد تا از عود مجدد آن جلوگیری به عمل آید.

کلید واژه‌ها: پروپتوز/ کاسه چشم/ همانژیوم کاورنوس

مجله دانشگاه علوم پزشکی گیلان، دوره هفدهم شماره ۶۸، صفحات: ۶۹-۷۴

مقدمه

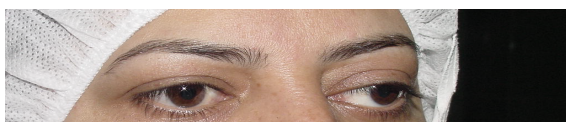همانژیوم کاورنو شایع‌ترین تومور عروقی اوربیت در بالغین است که به طور شایع‌تری در زن‌ها و عمدتاً در دهه پنجم و ششم دیده می‌شود (۱-۵). این تومور خوش‌خیم تمایل دارد تا در بزرگسالی به صورت تدریجاً پیشرونده ظاهر شود که می‌تواند پروپتوز بدون درد ایجاد کند و غالباً اندازه آن با تغییرات هورمونی مانند حاملگی افزایش می‌یابد و از آنجائی که بیشتر در مخروط عضلانی واقع می‌شود معمولاً پروپتوز محوری ایجاد می‌کند که با علائم التهابی همراه نیست (۵-۱). و این تومور گاهی در یک CT یا MRI به طور اتفاقی و در یک فرد کاملاً بدون علامت در مراحل اولیه کشف می‌گردد. به موازات پیشرفت اندازه تومور، پروپتوز قابل ملاحظه‌ای ایجاد می‌شود که منجر به اثر فشاری روی عصب اپتیک و نیز ایجاد چین‌های کوروئیدال می‌گردد که با مکانیسم ایجاد هیپروپی و فشار بر سر عصب باصره منجر به کاهش دید می‌شود (۵-۱).

مطالعات تصویری معمولاً یک توده گرد یا بیضی با حاشیه‌های کاملاً مشخص و معمولاً در مخروط عضلانی را ظاهر می‌سازد که با تزریق ماده حاجب، افزایش تراکم

همانژیوم کاورنو شایع‌ترین تومور عروقی اوربیت در بالغین است که به طور شایع‌تری در زن‌ها و عمدتاً در دهه پنجم و ششم دیده می‌شود (۱-۵). این تومور خوش‌خیم تمایل دارد تا در بزرگسالی به صورت تدریجاً پیشرونده ظاهر شود که می‌تواند پروپتوز بدون درد ایجاد کند و غالباً اندازه آن با تغییرات هورمونی مانند حاملگی افزایش می‌یابد و از آنجائی که بیشتر در مخروط عضلانی واقع می‌شود معمولاً پروپتوز محوری ایجاد می‌کند که با علائم التهابی همراه نیست (۵-۱). و این تومور گاهی در یک CT یا MRI به طور اتفاقی و در یک فرد کاملاً بدون علامت در مراحل اولیه کشف می‌گردد. به موازات پیشرفت اندازه تومور، پروپتوز قابل ملاحظه‌ای ایجاد می‌شود که منجر به اثر فشاری روی عصب اپتیک و نیز ایجاد چین‌های کوروئیدال می‌گردد که با مکانیسم ایجاد هیپروپی و فشار بر سر عصب باصره منجر به کاهش دید می‌شود (۵-۱).

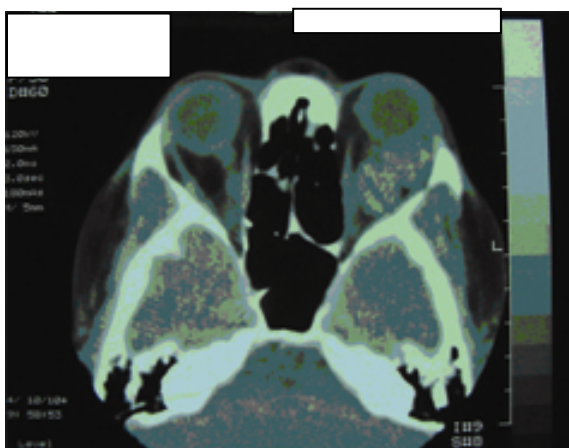
مطالعات تصویری معمولاً یک توده گرد یا بیضی با حاشیه‌های کاملاً مشخص و معمولاً در مخروط عضلانی را ظاهر می‌سازد که با تزریق ماده حاجب، افزایش تراکم

میلی متر جیوه و در معاینه فوندوسکوپی، اسکار قدیمی در ناحیه ماکولای هر دو چشم مربوط به ضایعه توکسوپلاسموز قدیمی وجود داشت که ضایعه فعالی در اطراف آن مشاهده نمی شد و در سمت راست مرکز ماکولا را هم گرفتار کرده بود.



تصویر ۱: چهره بیمار که پروتوز چشم و استرابیسم کاذب چشم راست را نشان می دهد.

با توجه به مجموعه یافته های بالینی برای بیمار تشخیص تومور اوربیت مطرح و با توجه به این که در CT Scan (تصویر ۲) مشاهده شده از عصب باصره به خوبی قابل تفکیک نبود برای بیمار MRI اوربیت با و بدون تزریق ماده حاجب درخواست شد که یک ضایعه با تراکم بالا حاوی ۳ قسمت مجزا (Trilobed) در مخروط عضلانی اوربیت چپ (Intra-Conal Mass) مشاهده شد (تصویر ۳).



تصویر ۲: مقطع اگزیتال CT حلقه بیمار که تومورها را نشان می دهد.

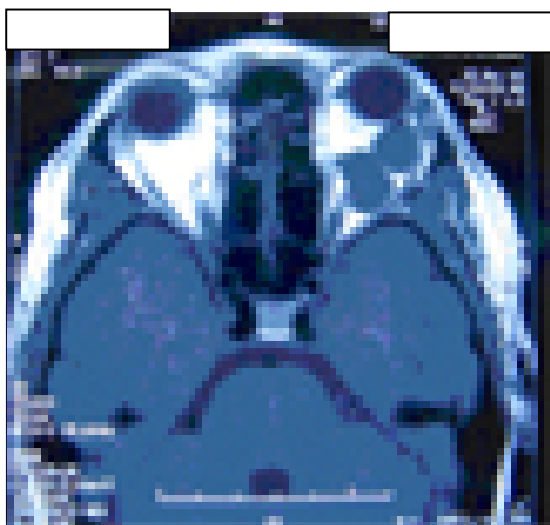
اوربیتوتومی لترال به همراه استئوتومی احتیاج دارند. خروج کامل تومور اهمیت دارد و باید توسط جراح ماهر اوربیت انجام شود تا از عود مجدد تومور جلوگیری به عمل آید (۱، ۸ و ۲). اهمیت این گزارش به علت نادر بودن تومورهای همانژیوم کاورنوی متعدد و همچنین دقت جراحان در خارج کردن تمامی تومورها است که عمل جراحی را کامل می کند.

معرفی بیمار

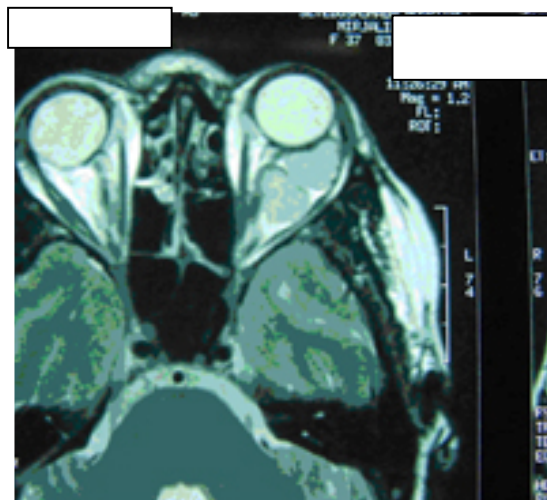
بیمار خانم ۳۷ ساله ای بود که از حدود ۲ سال قبل به علت پروتوز محوری پیشرونده چشم چپ مراجعه کرده بود. در طول این مدت، بینایی بیمار تدریجاً کم شده بود ولی با اصلاح، دید کامل وجود داشت. سابقه بیماری سیستمیک خاصی را نیز ذکر نمی کرد.

در معاینه دید چشم راست با اصلاح (-۱/۰۰ sph)، ۲۰/۱۶۰ و چشم چپ با اصلاح ($2/20 \times 100 - 5/00$) بود. که کاهش دید راست به خاطر اسکار قدیمی شبکیه ناشی از عفونت توکسوپلاسموز بود. تست RAPD منفی و در معاینه خارجی علائم التهابی مشاهده نمی شد. پلکها هر دو نرمال بودند، مردمکها آنیزوکوری در حد ۲ میلی متر داشتند به طوری که مردمک چشم چپ گشادتر بود و این اختلاف در روشنایی تشدید می شد در معاینه عضلات خارج چشمی، Pseudo RXT در حد ۳۰ پریسم دیوپتر و Pseudo RHT به اندازه ۱۵ پریسم دیوپتر (استرابیسم کاذب چشم راست) به علت ضایعه قدیمی توکسوپلاسم در ماکولا به همراه تثبیت خارج مرکزی (Eccentric Fixation) و نیز مختصری محدودیت حرکت چشم چپ در نگاه به بالا و راست وجود داشت. در اگزوفتالمومتری با هر تل چشم راست ۱۴ و چشم چپ ۲۰ میلی متر یعنی حدود ۶ میلی متر بیرون زدگی چشم چپ وجود داشت.

در معاینه بیومیکروسکوپی، تمام اجزاء مشهود از جمله قرنیه، اطاق قدامی، عنبیه، عدسی و ویتره نرمال و نیز زاویه های هر دو چشم باز بودند. فشار هر دو چشم ۱۸



3A

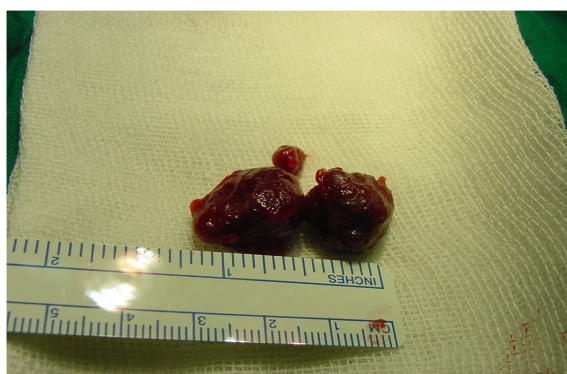

3B

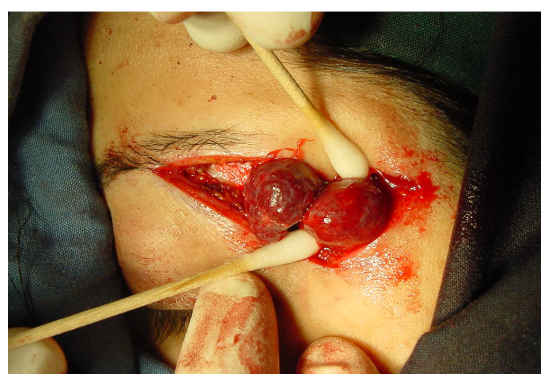تصویر ۳: مقطع اگزیمال از MRI حدقه بیمار که تومورها را نشان می‌دهد (A تصویر T₁ و B تصویر T₂)

و در بررسی میکروسکوپی، ۳ توده مجزای داخل کپسولی با کانال‌های عروقی نامنظم و اندازه‌های متفاوت با یک لایه اندوتلیوم عروقی مشاهده گردید که این کانال‌های عروقی با دیواره‌های فیبروز از هم جدا شده بودند. کانون‌هایی از التهاب خفیف مزمن نیز مشاهده شد ولی هیچ نشانه‌ای از بدخیمی یافت نگردید.

بیمار با تشخیص همانژیوم کاورنوس چند لوبی (Multi-Lobal Cavernous Hemangioma) مورد جراحی جهت برداشتن تومور از طریق برش جانبی (Lateral Orbitotomy Approach) قرار گرفت و سه توده کاملاً مجزا و دارای کپسول با Blunt Dissection بدون هیچ‌گونه عارضه خارج گردید (تصویر ۴ و ۵).



تصویر ۵: سه تومور مجزا روی میز جراحی



تصویر ۴: خروج ۳ تومور از برش جانبی حدقه

بیمار به مدت دوهفته پیگیری شد و پروپتوز و محدودیت‌های حرکتی کاملاً از بین رفت ولی سایر معاینات از جمله دید تغییر خاصی نیافت.

در گزارش پاتولوژی، از نظر ماکروسکوپی، ۳ توده مجزا با رنگ خاکستری متمایل به آبی به ابعاد (۱×۱/۵×۱/۷) (۱/۲×۱/۴×۱/۶) (۰/۴×۰/۵×۰/۷) میلی‌متر گزارش گردید

بحث و نتیجه گیری

همانژیوم کاورنو شایع ترین تومور خوش خیم اوربیت در بالغین است که غالباً منفرد و یک طرفه و داخل مخروط عضلانی می باشد و با رشد آهسته سبب پروپتوز محوری بدون درد می شود. بندرت محدودیت حرکتی و دوبینی و کاهش دید ایجاد می شود (۵-۱).

این تومور از نظر هیستوپاتولوژی متشکل از کانال های متسع و محققن عروقی، آندوتلیوم و لایه ای از ماهیچه های صاف عروقی و نیز استرومای فیبروواسکولار بینابینی می باشد که سلول های آندوتلیال به وسیله اتصالات محکم بین سلولی (Tight Junctions) به هم چسبیده اند (۱ و ۲).

موارد نادری از همانژیوم کاورنوی متعدد به صورت دوطرفه و نیز در یک حدقه قبلاً هم گزارش شده است (۵، ۱۱ و ۱۶) است و در غالب موارد علت کاهش دید، فشار بر عصب باصره و یا دوبینی ناشی از فشار تومور بر کره چشم بوده است (۵-۱) در بیمار حاضر علت کاهش دید هیپراپی و آستیگماتیسم ناشی از حضور تومورها بود و از قبل از عمل با اصلاح عیب انکساری، بیمار دید کامل احراز نموده بوده. نکته جالب آنکه کاهش دید چشم مقابل بیمار به دلیل اسکار ناشی از رتینیت توکسوپلاسمائی بوده که قابل اصلاح نیز نبوده است. اصولاً تشخیص این تومور با MRI یا CT امکان پذیر است که یک توده کیسول دار با افزایش تراکم با ماده حاجب

(Enhancement) را نشان می دهند که به خوبی از عصب اپتیک و عضلات خارج چشمی قابل تفکیک است. این تومور معمولاً در مخروط عضلانی (Intraconal) و در سمت خارجی عصب اپتیک واقع می شود درمان آن نیز شامل جراحی است که برش خروج تومور به مکان آن بستگی دارد ولی معمولاً از طریق برش Lateral Orbitotomy انجام می شود عوارض این جراحی شامل کشیدگی عصب اپتیک و کوفتگی و یا خونریزی آن، آسیب به عضلات خارج چشمی، پتوز و کراتوپاتی نوروپاتیک، تغییرات مردمک، خونریزی زجاجیه و جداشدگی شبکیه به طور نادر می باشد که این بیمار ایجاد نشد.

به هر حال گرچه موارد کاورنوس همانژیوم متعدد قبلاً نیز گزارش شده است ولی مورد ۳ لویی مجزای آن در یک حدقه از موارد نادر بیماری محسوب می شود و اگر جراح آمادگی برخورد با آن را نداشته باشد ممکن است پس از خروج اولین ضایعه جراحی را خاتمه یافته تلقی کند و قسمتی از تومورها در حدقه باقی بماند. توصیه می شود هنگام جراحی توجه به این مساله مبذول شده و لذا خروج کامل تومور (ها) توسط یک جراح ماهر صورت گیرد تا از عود مجدد آن جلوگیری به عمل آید. همراهی تومور فوق با رتینیت توکسوپلاسمایی هم احتمالاً یک همراهی اتفاقی در بیمار فوق می باشد.

منابع

1. Shields JA. Diagnosis And Management Of Orbital Tumors. Philadelphia; WB Saunders, 1989: 128-132.
2. Shields JA, Bakewell B, Augsburger DG, Flanagan CJ. Classification And Incidence Of Space-Occupying Lesions Of The Orbit. A Surgery Of 645 Biopsies. Arch Ophthalmology 1984; 102: 1606-611.
3. Rootman J, Graeb A. Vascular Lesions. Cavernous Hemangioma. In: Rootman J, (Ed). Disease Of the Orbit. Philadelphia; Jb Lippincott Co, 1988: 532-533.
4. Henderson JW. Orbital Tumors. 3rd ed. New York; Raven Press, 1994:100.
5. Harris JW. Orbital Tumors, Cavernous Hemangioma Of The Orbit: A Clinicopathologic Analysis Of Sixty- Six Cases. In: Jakobiec FA, (ed). Ocular And Adnexal Tumors. Birmingham; Aesculapius Publishing Co, 1978: 741-781.
6. Kiratli H. Ipsilateral Orbital Cavernous Hemangioma And Choroidal Hemangioma. Eur J Ophthalmology 2002; 12(6): 547-9.
7. Unsold R, Hoyt Wf, Newton TH. CT Criteria Of Orbital Hemangiomas And Their Importance In Differential Diagnosis Of Intraconal Tumors. Klin Monatsbl Augenheilkd 1979; 175(6): 773-785.

8. Tucker MS. Vascular Lesions Of The Orbit. In: Tasman W, Jaeger EA(Eds). Duanes Clinical Ophthalmology. Philadelphia; JB Lippincott, 2001.
9. Kersten RC, Bartley GB, Nerad JA. American Academy of Ophthalmology. Philadelphia; JB Lippincott, 2001: 59-60.
10. Hornblasc A, Zaidman GW. Intraosseus Orbital Cavernous Hemangioma. Ophthalmology 1981; 88: 1351-1355.
11. Ohbayashi M, Tomita K, Agura S, Sich. Multiple Cavernous Hemangioma of Orbit. Surg Neurol 1988; 29(1): 322-34.
12. Shields JA, Hagan RN, Shields CL, Eagle EC Jr, Kennedy RH, Singh AD. Bilateral Cavernous Hemangioma Of The Orbit. Br Journal of Ophthalmology 2000; 84(8): 928.
13. Sullivan TJ, Aylward GW, Wright JE, Moseley IF, Gamer A. Bilateral Multiple Cavernous Hemangioma Of The Orbit. Br Journal of Ophthalmology 1992; 76(10): 627-9.
14. Wolin MJ, Hold JB, Anderson RL, Mamalis N. Multiple Orbital Tumors Were Cavernous Hemangiomas. Ann Ophthalmol 1990; 22(11): 426-8.
15. Harris GJ, Jakobiec Fa. Cavernous Hemangiomas of the Orbit. Journal of Neurosurg 1979; 51(2): 219-28.
16. Feries PD, Char DH. Bilateral Orbital Hemangiomas. Br J Ophthalmol 1988; 72: 871-3.

Multilobe Orbital Cavernous Hemangioma

*Bagheri A.(MD)¹- Behboodi H.(MD)²- Hassani H.R. (MD)¹

* **Corresponding Author:** Ophtal Ward, Shahid Labafinejad Hospital, 9th St., Pasdaran, Tehran, IRAN

E- mail: Bagheri@orcir.o.org

Received: 11/ Dec 2008 Accepted: 18 / Jan / 2009

Abstract

Introduction: Cavernous Hemangioma is the most common vascular orbital tumor which appears gradually progressive with axial proptosis without any pain and inflammation.

This tumor sometimes appears bilateral but very seldom multilobes in one orbit or in the bone.

Case History: In this report we introduced a 37 years old woman who has complained from progressive axial proptosis in her left eye for 2 years.

In the MRI examination 3 separated lobes with hyper dense was observed intraconal area which three lobes of tumor were extracted by surgery through lateral orbitotomy. In the pathologic report of tumor cavernous hemangioma was confirmed.

Conclusion: Orbital cavernous hemangioma sometimes appears bilaterally and very seldom multilobes in one orbit, which the last case was very rare. Thus it's recommended to pay complete attention during operation in order to remove the tumor entirely to prevent its recurrence.

Key words: Hemangioma, Cavernous/ Orbit/ Proptosis

Journal of Guilan University of Medical Sciences, No: 68, Pages: 69-74
