

معرفی فلاپ چهار گوشه :

گزارش ۳۱ مورد بیمار درمان شده

دکتر آریوشهبازی مقدم*

*استادیار گروه جراحی پلاستیک و ترمیمی - دانشکده پزشکی - دانشگاه علوم پزشکی گیلان

چکیده

در جراحی پلاستیک برای زیاد کردن فاصله ی بین دونقطه از پوست از روش های متفاوتی استفاده می شود. هر یک از این روش ها مزایا و معایب ویژه ی خود را دارند. یکی از روش های افزایش فاصله ی بین دونقطه از پوست استفاده از فلاپ چهار گوشه است. در این روش یک فلاپ چهار گوشه و دو فلاپ مثلثی به کار گرفته می شوند. در صورتی که یکی از فلاپ های مثلثی زاویه ی ۹۰ درجه داشته باشد بیشترین فاصله ی بین دونقطه از پوست به دست می آید. در یک دوره ی ۱۰ ساله ۳۱ نفر بیمار مبتلا به اسکارهای بعد از سوختگی همراه با بانداکشی روی پوست یادارای شکافهای درلوبول گوش خارجی یا پره ی بینی با این روش جراحی درمان شدند.

کلید واژه ها: جای زخم / فلاپهای جراحی

مقدمه

در واقع در روش فلاپ چهار گوشه علاوه بر فلاپ چهار گوشه از دو فلاپ مثلثی یکی بازوویه ی حاده و دیگری بازوویه ی ۹۰ درجه استفاده می شود که باعث افزایش هر چه بیشتر سطح می شود و در همین حال چون حرکت به سمت جلو با فلاپ چهار گوشه بیشتر از فلاپ Limberg است و خطوط برش و سوتور در امتداد یکدیگر قرار نمی گیرند در ناحیه ی بخیه ها نسبت به فلاپ Limberg فشار کمتری وارد میشود.

مواردی که با این تکنیک قابل اصلاح اند به شرح ذیل است:

- ۱- اسکارهای سوختگی همراه با کشش خطی به ویژه در نواحی زیر بغل آرنج و گردن
- ۲- اسکار فضای وب بویژه نخستین وب
- ۳- درمان جراحی شکافها بویژه شکاف ناحیه ی لوبول گوش خارجی یا پره ی بینی
- ۴- درمان جراحی کریپتوتیا

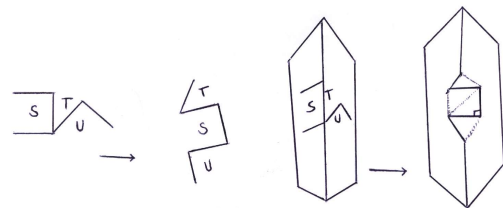
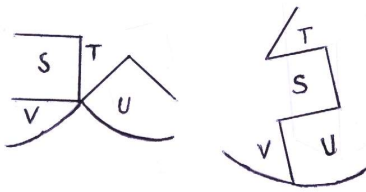
در جراحی پلاستیک در نظر گرفتن افزایش فاصله بین دونقطه از پوست یعنی امکان زیاد کردن سطح پوست بسیار مورد توجه است. برای این افزایش فاصله روش های مختلف از جمله Z پلاستی بازوویه های مختلف پیشنهاد شده که بسیار مورد استفاده ی همکاران جراح پلاستیک می باشد (۱). در این گزارش فلاپ چهار گوشه که یکی از راههای درمانی مناسب برای درمان اسکارهای بعد از سوختگی همراه با بانداکشی و شکافهای مادرزادی مخصوصا درلوبول گوش خارجی و الاربینی و کریپتوتیا می باشد مورد بحث قرار می گیرد.

درمان با این روش در سال ۱۹۸۵ توسط دو جراح ژاپنی مطرح شده است (۲) و برای اجرای این تکنیک یک فلاپ چهار گوشه و دو فلاپ مثلثی به کار گرفته می شود (۳). در سال ۱۹۶۳ فلاپ مشابهی توسط Limberg پیشنهاد شده که برای اجرای آن یک فلاپ چهار گوشه و دو فلاپ مثلثی با زاویه ی حاده به کار می رود (۴).

مواد و روش ها

روش عمل جراحی

در این روش در واقع سه فلاپ به کار می رود که برای آسان تر بودن بیان مطلب آنها را فلاپ های S, T, U می نامیم. زاویه های فلاپ چهار گوشه ی (S) همگی ۹۰ درجه اند. زاویه ی فلاپ (T) برابر با ۴۵ درجه و زاویه ی فلاپ (U) برابر با ۹۰ درجه است. اضلاع تشکیل دهنده ی فلاپ ها نیز همگی با برابرند.



شکل شماره ۲ وضعیت سه فلاپ S, T, U را بعد از چرخش و چگونگی قرار گرفتن آنها در کنار یکدیگر نشان می دهد.

شکل ۱: ترتیب قرار گرفتن سه فلاپ مذکور (S, T, U) در کنار

یکدیگر نشان می دهد.

بیماران و روش ها

در مدت ۱۱ سال ۳۱ نفر بیمار را با این روش درمان کردیم. از این عده ۲۵ نفر دارای اسکارهای سوختگی در نواحی مختلف بدن بودند و ۶ نفر ضایعات مادرزادی گوناگون مانند شکاف در لوبول گوش یا لبه ی پره ی بینی بودند. دامنه ی سنی بیماران بین ۶ تا ۴۰ سال و میانگین سن بیماران ۲۵ سال بود.

خلاصه ی علل انتخاب بیماران برای عمل جراحی ترمیمی به شرح ذیل بوده است:

- ۱- اسکارهای سوختگی زیر بغل ۱۱ مورد
 - ۲- شکاف لوبول گوش خارجی و پره ی بینی ۶ مورد. شامل ۵ مورد شکاف در لوبول گوش و یک مورد شکاف در لبه ی پره ی بینی
 - ۳- اسکار سوختگی فضای وب ۴ مورد که همه ی آنها در فضای وب اول بود.
 - ۴- اسکار سوختگی بخش قدامی مفصل آرنج ۱۰ مورد
- در هر مورد از انواع بیماران زمان اقدام به عمل جراحی بر حسب وضعیت بیمار متفاوت بود. در بیماران مبتلا به اسکارهای سوختگی زیر بغل و در بیماران مبتلا به اسکار

رویه ی عمل جراحی به این ترتیب است که در یک طرف خط کشش (یک سطح از پوست) فلاپ چهار گوشه را قرار می دهیم و در طرف دیگر خط کشش (سطح دیگر پوست که در مقابل سطح نخست قرار دارد) دو فلاپ T با زاویه ی ۴۵ درجه و فلاپ U با زاویه ی ۹۰ درجه قرار می گیرد. سپس با تزریق محلول سرم فیزیولوژی در بین دو سطح از پوست جداسازی با مایع (دیسکسیون هیدرولیک) به وجود می آوریم و بابرش هایی روی خطوطی که از قبل مشخص کرده ایم فلاپ ها را از یکدیگر جدا می کنیم. بهتر آن است که هریک از فلاپ ها با یک پایه ی به نسبت ضخیم ایجاد شوند تا خونرسانی نوک فلاپ ها بهتر انجام گیرد. در این حالت فلاپ S به صورت پیشرفتگی بین محل جدا ماندن دو فلاپ S و T قرار گیرد و فلاپ تی در بالا و فلاپ U در پایین فلاپ S قرار گیرد. با این ترتیب سه فلاپ طوری کنار یکدیگر واقع می شوند که خط کشش اسکار جراحی در امتداد هم نیست و در نتیجه نسبت به فلاپ Limberg در این ناحیه کشش بسیار کمتری ایجاد

جدول شماره ۱ خلاصه‌ی علل انتخاب بیماران برای عمل جراحی ترمیمی و نتایج درمان در پیگیری تا ۱۸ ماه را نشان می‌دهد.

نوع بیماران	تعداد	نوع عارضه	نتیجه‌ی درمان
اسکار سوختگی زیر بغل	۹	---	بهبود کامل
اسکار سوختگی زیر بغل	۲	نکروز سطحی نوک فلاپ‌ها	بهبود نسبی
اسکار سوختگی بخش قدامی مفصل آرنج	۵	---	بهبود کامل
اسکار سوختگی بخش قدامی مفصل آرنج	۳	نکروز عمیق نوک فلاپ‌ها	عدم بهبود
اسکار سوختگی بخش قدامی مفصل آرنج	۲	نکروز سطحی نوک فلاپ‌ها	بهبود نسبی
اسکار سوختگی فضای وب	۳	---	بهبود کامل
اسکار سوختگی فضای وب	۱	نکروز سطحی نوک فلاپ‌ها	بهبود نسبی
شکاف لوبول گوش خارجی و تیغه‌ی بینی	۶	---	بهبود کامل

بحث و نتیجه‌گیری

اغلب روش‌های جراحی ترمیمی که برای اصلاح اسکارهای بعد از سوختگی به کار می‌روند روش‌های مرسوم شامل فلاپ Z پلاستی یا فلاپ Limberg می‌باشند. مقایسه‌ی فلاپ Z با زاویه‌ی ۶۰ درجه با فلاپ چهار گوشه نشان می‌دهد که ازدیاد طول در محور کشش در Z پلاستی نزدیک به ۱/۵ تا ۲ برابر طول قبلی است (۲) در صورتی که با استفاده از فلاپ چهار گوشه طول محور کشش حاصله نزدیک به ۲/۵ تا ۳ برابر طول قبلی می‌باشد (۱). در همین حال در روش‌هایی که از فلاپ Limberg استفاده می‌شود با به کار گرفتن دو فلاپ مثلثی با زاویه‌ی حاده و یک فلاپ چهار گوشه با زاویه‌ی ۶۰ درجه و ۱۲۰ درجه (که غالب اوقات برای پوشاندن ضایعات به شکل رومبویید به کار می‌رود) می‌توان افزایش طول مناسبی در محور کشش به دست آورد (۵). با وجود این مقایسه‌ی فلاپ چهار گوشه با فلاپ Limberg نشان می‌دهد که:

سوختگی در بخش قدامی مفصل آرنج زمان جراحی بین ۹ تا ۱۲ ماه بعد از سوختگی بود.

دامنه‌ی مدت معالجه‌ی بیماران بین ۱ تا ۳ سال و میانگین مدت درمان دامنه‌ی مدت درمان بیماران بین ۱ تا ۳ سال و میانگین مدت درمان ۱/۵ سال بود.

ارزیابی بیماران بر حسب بهبود پس از عمل جراحی با مقیاس ذیل انجام شد:

۱- بهبود کامل شامل مواردی که شکاف پوست از بین رفته یا شکاف در ناحیه‌ی عمل به طور کامل بسته شده باشد.

۲- بهبود نسبی شامل مواردی که کشش پوستی در محل از بین رفته ولی نکروز در نوک فلاپ‌ها بویژه در فلاپ مثلثی وجود داشته باشد.

۳- عدم بهبود شامل مواردی که فلاپ‌ها نکروز عمیق داشته و به این دلیل نیاز به پیوند پوست اسپلیت داشتند.

پیگیری بعد از عمل جراحی بیماران به مدت ۱ ماه تا ۶ ماه انجام و پس از این مدت بیماران به شرح فوق ارزیابی شدند.

نتایج

در ۲۳ بیمار از ۳۱ بیماری که با روش فلاپ چهار گوشه مورد عمل جراحی قرار گرفتند نتیجه‌ی عمل بهبود کامل بود. در ۵ بیمار ارزیابی بیماران بهبود نسبی بود و نکروز سطحی در نوک فلاپ‌ها با پانسمان مرطوب درمان شد. در ۳ نفر از بیماران بهبود حاصل نشد. در این بیماران به علت وجود نکروز عمیق در نوک فلاپ‌ها نیاز به پیوند پوست اسپلیت وجود داشت. این گونه عوارض بیشتر در بیماران که مبتلا به اسکار سوختگی بودند دیده می‌شد. بویژه در بیماران که تکنیک جراحی بدرستی انجام نگرفته بود و پایه‌ی فلاپ‌ها در محلی قرار گرفته بود که محل شدت اسکار سوختگی بوده و در نتیجه بروز عارضه‌ی نکروز بیشتر شده بود.

شایان ذکر است که احتمال به وجود آمدن Dogear در لبه‌ی فلاپ‌ها وجود دارد که نیازی به برداشتن آنها نیست.

پایه‌ی فلاپ‌ها به اشتباه در محلی قرار گیرند که پیش از این به علت اسکارسوختگی آسیب دیده خطر عوارض ذکر شده بیشتر است.

نتیجه‌گیری: به دلایلی از جمله آسان بودن روش کار وجود نتایج بهتر در مقایسه با سایر روش‌های افزایش سطح پوست در جراحی پلاستیک امکان استفاده از روش ترمیم با فلاپ چهارگوشه در شکافها و کریپتوتیا استفاده از فلاپ چهارگوشه برای این گونه جراحی‌های ترمیمی توصیه می‌شود.

اولاً در فلاپ چهارگوشه یکی از دو مثلث جانبی زاویه ۹۰ درجه دارد و با این ترتیب ازدیاد طول حاصله بیش از فلاپ Limberg است.

ثانیاً در فلاپ چهارگوشه محل قرارگرفتن خط اسکار بعد از ترمیم در امتداد خط اضافه شدن طول نیست و در نتیجه باعث محدود شدن حرکات در آن ناحیه نخواهد شد.

اجرای تکنیک فلاپ چهارگوشه برای درمان جراحی اسکارهای بعد از سوختگی آسان است. مهم آن است که محل قرارگرفتن پایه‌ی فلاپ صحیح باشد. چون اگر

منابع

1. General Principles of Plastic Surgery. Converse J.M. Plastic and Reconstructive Surgery. 2nd ed. Philadelphia: WB Saunders Co, 1977: 48-65.

2. Hyakusoku H, Fumiiri M. The Square Flap Method. Bri J of Plastic Surgery 1987; 40: 40-46.

3. Hyakusoku H, Fumiiri M. The Use of the Square Flap Method for Repair of Axillary Scar

Contracture. Japanese J of Plastic and Reconstructive Surgery 1985; 28: 548.

4. Limberg AA. The Planning of Local Plastic Operations on Body Surface Theory and Practics. Lexington: The Coll More Press, 1984: 845.

5. Saulius JI, Cohen K, Grabb WC. Basic Technique of Plastic Surgery. In: Grabb WC, et al. Grabb and Smith's Plastic Surgery. 4 th ed. Little Brown, 1991: 157, 186, 188.

Square- Flap Procedure: A Report of 31 Cases

Shahbazi Moghaddam A.

Abstract

Here we represent a report of 31 patients treated for increasing the distance between two points on skin surface by using two triangular and one square flaps.

Theoretically, best skin lengthening is made by using one triangular with right - angled position. Squared - flap procedure as compared with other procedures for increasing the distance between two points of skin surface including Z - plasty and all its other modified procedures and also in comparison with Limberg procedure is more effective.

We performed square - flap procedures for 31 patients with post- burned contractive scars and clefts in ear lobules and nasal alar rim in Poorsina Teaching Hospital (Guilan - 1989) with excellent results. And we found that square flap procedure is an effective procedure and has many practical applications.

Key words: Cicatrix/ Surgical Flaps