اثر محافظتی اکسی‌توسین بر متغییرهای کمی و کیفی اسپرماتوژنز در بیضه موش صحرایی با ایسکمی– پرفیوژن مجدد

رضوانه قاسم‌نژاد(MSc)[1]- *دکتر فهیمه محمدقاسمی(PhD)[2]- دکتر معصومه فغانی(PhD)[2]- دکتر محمدهادی بهادری(PhD)[2]

*نویسنده مسئول: مرکز تحقیقات سلولی و مولکولی، دانشگاه علوم پزشکی گیلان، رشت، ایران

پست الکترونیک:parsahistolab@gmail.com

تاریخ دریافت مقاله:۹۲/۱۱/۲۸ تاریخ پذیرش: ۹۳/۰۴/۲۹

چکیده

مقدمه: اکسی‌توسین هورمونی نانو پپتیدی است که بر سطوح مختلف استرس سلولی تاثیر می‌گذارد.

هدف: تعیین اثر اکسی‌توسین اگزوژن بر متغییرهای کمی و کیفی اسپرماتوژنز در بیضه موش صحرایی با ایسکمی- پرفیوژن دوباره در کوتاه‌مدت

مواد و روش‌ها: در این مطالعه تجربی، موش‌های صحرایی بالغ نر نژاد آلبینو ویستار (۲۸عدد) به‌طور تصادفی به ۵گروه تقسیم شدند:۱-گروه کنترل، ۲-گروه ایسکمی - پرفیوژن مجدد(IR)، ۳-گروه اکسی‌توسین(OT) ،۴- گروه اکسی‌توسین حین القای ایسکمی(OTD+IR). ۵-اکسی‌توسین پس از القای پرفیوژن مجدد(OTA+IR). ایسکمی با چرخش ۷۲۰ درجه طناب اسپرماتیک در جهت عقربه‌های ساعت القا شد. پس از ۲ ساعت با چرخش خلاف عقربه‌های ساعت، پرفیوژن مجدد برقرار شد. اکسی‌توسین به میزان ۰/۰۳µ/Kg به‌صورت داخل صفاقی (IP) در گروه‌های زیر درمان با دارو تزریق شد. یک ساعت پس از پرفیوژن مجدد از بیضه چپ برای ارزیابی‌های: جانسون و هیستومورفومتری و رادیوایمونومتری برای مطالعه کمی و کیفی اسپرماتوژنز و سطوح هورمون‌های جنسی نمونه‌گیری شد.

نتایج: القای ایسکمی در گروه IR به‌طور محسوس منجر به کاهش سلول‌های زایا، ادم و احتقان بافت همبند بیضه شد. ضخامت اپی‌تلیوم ژرمینال، نمره جانسون و تعداد سلول‌های اسپرماتوسیت پاکی تن به‌طور معنی‌دار کاهش (p<۰/۰۱) یافت در حالی که سطوح هورمون‌های جنسی در هیچ کدام از گروه‌ها تغییر معنی‌داری نکرد. اکسی‌توسین در هردوگروه OTD+IR و OTA+IR متغییرهای کمی و کیفی را به‌صورت معنی‌دار بهبود بخشید(p<۰/۰۵).

نتیجه‌گیری: مطالعه ما نشان داد تجویز µ/Kg ۰/۰۳ اکسی‌توسین آثار محافظتی هم بر متغییرهای کمی و هم متغییرهای کیفی اسپرماتوژنز در بیضه زیر ایسکمی یا پس از ایجاد ایسکمی دارد. این اثرات چه‌بسا با کاهش استرس سلولی بدون تاثیر بر محور هیپوتالاموس- هیپوفیز- گنادی انجام می‌شود.

کلید واژه‌ها: آسیب ایسکمی- ریپرفیوژن/ اکسی‌توسین/ بیضه/ هورمون‌های جنسی

مجله دانشگاه علوم پزشکی گیلان، دوره بیست و سوم شماره ۹۲، صفحات: ۶۲-۵۳

مقدمه

پیچش بیضه یا درست‌تر، پیچش طناب اسپرماتیک یکی از علل مراجعه به اورژانس جراحی است که نوزادان، نوجوانان و بزرگسالان را تحت تاثیر قرار می‌دهد(۱). شیوع آن ۱ در ۴۰۰۰ نفر تا سن ۲۵ سالگی تخمین زده شده‌است(۲). این فرایند که از پیچیده شدن بیضه حول محور طناب اسپرماتیک ناشی می‌شود منجر به قطع جریان خون یا ایسکمی بیضه می‌شود(۲). تشخیص سریع و مداخله جراحی برای جلوگیری از آسیب دائمی بافت بیضه بایسته است(۳). مهم‌ترین پاتوفیزیولوژی این اتفاق آسیب ایسکمی- پرفیوژن مجدد است که در واقع همان قطع جریان خون و سپس برقراری دوباره جریان خون است که منجر به تولید بیش از حد گونه‌های فعال اکسیژن(ROS) و در نتیجه پراکسیداسیون لیپیدهای غشای سلولی، دناتوره شدن پروتئین‌ها، آسیب به DNA و اختلال عملکرد سلول در نهایت مرگ سلول ویا آپوپتوز می‌شود(۲). به دنبال پیچش یک طرفه بیضه، تغییر بیوشیمی مارکرهای استرس اکسیداتیو خیلی سریع بروز می‌کنند(۴). در بافت‌های گوناگون مانند کبد(۵)کلیه(۶) و قلب(۷و۸) ایسکمی_پرفیوژن مجدد آسیب‌بافتی ایجاد می‌کند. تولید ROS با دو فاز در بافت‌های دچار ایسکمی_پرفیوژن مجدد همراه است: الف) بی‌درنگ پس از پرفیوژن مجدد رخ می‌دهد و چند ساعت طول می‌کشد و آسیب سلولی آن برگشت ناپذیر است که در این فاز تولید ROS و اختلال

۱. مرکز تحقیقات دانشجوئی، دانشگاه علوم پزشکی گیلان، رشت، ایران

۲. مرکز تحقیقات سلولی و مولکولی، دانشگاه علوم پزشکی گیلان، رشت، ایران

کارکرد میتوکندری در فسفریلاسیون اکسیداتیو رخ می‌دهد اما چون در این مرحله سلول قادر است با آنتی‌اکسیدان‌های سیستم گلوتاسیون پراکسیداز سلولی که اولین خط دفاعی است، دفاع کند به همین دلیل تغییر سلولی قابل برگشت خواهد بود(۹). ب) چند ساعت تا چند روز طول می‌کشد، و با تغییر برگشت‌ناپذیر سلول همراه است(۵). به نظر می‌رسد برداشت‌کننده‌های ROS بافت‌های مختلف را در برابر ایسکمی-پرفیوژن مجدد محافظت بنمایند. در این راستا نشان داده شده که استفاده از آنتی‌اکسیدان‌هایی مانند ویتامین E یا سوپراکسیددیس موتاز و کاتالاز، پیش از ایجاد ایسکمی می‌تواند بافت‌هایی مانند بیضه (۱۰) و کبد (۵) را در برابر آسیب اکسیداتیو حفظ کند.

دوره بحرانی درمان جراحی پیچش بیضه ٤ تا ٦ ساعت است. در غیر این‌صورت فرد دچار نازائی شده که باعث بروز مشکلات روحی، اقتصادی و اجتماعی برای فرد خواهد شد(۱).

اکسی‌توسین نوعی هورمون نانو پپتیدی است که در هسته‌های موازی بطنی (پاراونتریکولار) و فوق بصری (سوپرااپتیک) هیپوتالاموس تولید می‌شود. به‌علاوه در بافت‌های محیطی مانند رحم، جفت، آمنیون، جسم زرد ،بیضه و قلب نیز تولید می‌شود(۱۱). این هورمون بر رفتار جنسی، زایمان و خروج شیر و رفتارهای اجتماعی اثر دارد. در مردان منشا اکسی‌توسین بیضه‌ها سلول‌های لیدیگ بوده(۱۱) و ترشح آن تحت تاثیر هورمون لوتئیزه‌کننده(LH) است. گیرنده‌های اکسی‌توسین در بیضه انسان‌ها و پریمات‌ها بر سلول‌های لیدیگ و سرتولی وجود دارند. اکسی‌توسین کارکرد سلول‌های لیدیگ و ترشح تستوسترون را توسط آنها تنظیم می‌کند(۵). علاوه بر آن با افزایش فعالیت ۵ آلفاردوکتاز در تبدیل تستوسترون به دی هیدروتستوسترون نیز نقش دارد(۱۲) علاوه بر بیضه، اپیدیدیم نیز دارای گیرنده اکسی‌توسین است. ناگفته نماند فعالیت سلول‌های پوششی اپیدیدیم نیز خود وابسته به دی‌هیدروتستوسترون است ضمن این‌که اکسی‌توسین نیز ترشح می‌کنند(۱۲). تجویز اکسی‌توسین به موش‌ها باعث کاهش حرکت اسپرم در دفران می‌شود(۱۳). در حالی که در مطالعات آزمایشگاهی(in vitro) در انسان نشان داده شده که اکسی‌توسین باعث سرکوب حرکت اسپرم می‌شود(۹). هر چند که بر خلاف این یافته‌ها نیز دیده شده که تجویز تک‌دوز وریدی اکسی‌توسین به مردان الیگو اسپرم منجر به تغییر در حجم مایع انزال، تعداد کل و حرکت اسپرم‌ها نمی‌شود(١٤). به‌طور کلی اکسی توسین علاوه بر فرایند استروئیدوژنز، در انقباض لوله‌های سمی نی‌فر و مجرای اپیدیدیم نقش دارد(۱۵). آزمایش‌های تجربی نشان داده‌اند که اکسی‌توسین اگزوژن در بافت‌هایی چون قلب(۷و١٦) کلیه(٦) کبد(۱۷) ماهیچه‌های اسکلتی(۱۷) و مثانه(۱۸) زیر ایسکمی_ پرفیوژن مجدد اثر محافظتی دارد. نظر به این که پیچش بیضه اورژانس جراحی است و درمان نشدن بموقع آن منجر به نازائی فرد می‌شود؛ بی‌گمان بکارگیری روش‌های که بتواند بیضه را در برابر پیچش محافظت کند و در همان‌سان از جراحی یا برداشت بیضه جلوگیری کند ارزشمند خواهد بود. لذا هدف از مطالعه این بود که بررسی شود آیا تجویز اکسی‌توسین در بیضه زیر ایسکمی-پرفیوژن مجدد می‌تواند باعث حفظ متغییرهای کمی و کیفی اسپرماتوژنز در موش صحرائی بالغ شود یا خیر.

مواد وروش‌ها

در این مطالعه تجربی ۲۸ موش صحرایی نژاد آلبینوویستار بالغ (سن۸ الی ۱۰هفته)و وزن ۲۵۰ تا ۳۰۰ گرم استفاده شد حیوانات در ۱۲ ساعت روشنایی و ۱۲ ساعت تاریکی قرار داده شدند. دمای اتاق نگهداری ^{o}c ۲± ۲۳ و درصد رطوبت اتاق ٪ ۷۰-٦۰ بود. حیوانات در همه گروه‌ها دسترسی کامل به غذا وآب آشامیدنی داشتند. ملاحظه اخلاقی بر اساس دستور کار با حیوانات مندرج در معاونت تحقیقات و فناوری دانشگاه علوم پزشکی گیلان صورت گرفت.

حیوانات بصورت تصادفی به ۵ گروه تقسیم شدند: ۱-گروه کنترل: بدون هیچ مداخله پیچش بیضه یا هورمونی لیکن مانند سایر گروه‌ها زیر بیهوشی و جراحی قرار گرفت. ۲-گروه ایسکمی- پرفیوژن مجدد(IR)،۳-گروه اکسی توسین (OT)،٤-گروه اکسی توسین حین القای ایسکمی(OTD+IR)،۵-گروه اکسی توسین بی‌درنگ پس از القای پرفیوژن مجدد(OTA+IR)

روش جراحی و ایجادایسکمی: حیوانات ابتدا با کتامین۵۰ (mg/kg وزایلازین(۲/۲۰ mg/kg)(۱۹)بی‌هوش شدند، برای ایسکمی، طناب اسپرماتیک حیوان با پیچش ۷۲۰ درجه در جهت عقربه‌های ساعت به مدت ۲ ساعت زیر پیچش قرار می‌گرفت و از ۳/۰ کاتگوت جهت برقرار ماندن پیچش بیضه استفاده شد. بدین‌ترتیب با قطع جریان خون ایسکمی بوجود می‌آمد. پس از ۲ ساعت با باز کردن آن در خلاف جهت پیچش و برقراری جریان خون، پرفوزیون مجدد برقرار می‌شد(۲۳). رنگ بافت بیضه در حالت عادی روشن است و قوام نرمی دارد. پس از ایسکمی، دچارتغییر رنگ ارغوانی شده و قوام آن نیز سفت‌تر می‌شود(۲۳). در گروه‌های ٤و۵ ، ۰/۰۳µg/kg اکسی‌توسین به‌ترتیب در حین ایسکمی و بی‌درنگ پس از القای پرفیوژن مجدد داخل صفاقی تزریق شد (٦). یک ساعت پس از پرفیوژن مجدد از بیضه چپ نمونه‌برداری می‌شد. به منظور ارزیابی هورمون‌های جنسی، تستوسترون، هورمون لوتئینیزه‌کننده (LH) و هورمون تحریک‌کننده فولیکولی (FSH)از ورید اجوف تحتانی به میزان ۱میلی‌لیتر خون تهیه شد.

ثبوت بافتی و آماده‌سازی نمونه‌ها: نمونه بیضه در فرمالین فسفات بافر۱۰٪ به مدت ۳تا ۵ روز در دمای اتاق نگهداری و پس از اطمینان از ثبوت بافتی، برای پاساژ بافتی از اتانول با درجه افزاینده، گزیلل و پارافین مذاب استفاده شد .بیضه‌ها از درازا در پارافین، قالب‌گیری شدند، سپس با دستگاه میکروتوم (Leitz, German) از هرنمونه ٤-۵ اسلاید به ضخامت µ ۵ تهیه و به روش هماتوکسیلین- ائوزین رنگ‌آمیزی و با میکروسکوپ نوری(Olampus, Japan) و بزرگنمایی ٤۰۰xمطالعه شد.

ارزیابی بلوغ اسپرماتوژنز به روش جانسون: برای ارزیابی بلوغ اسپرماتوژنز از مقایسه جانسون استفاده شد. بدین‌منظور از مقطع عرضی ۱۰۰ لوله سمی نی‌فر در هر حیوان استفاده شد و به هر لوله بر اساس سنجه‌های زیر نمره ۱ تا ۱۰ تعلق گرفت(۲۰).

۱۰: اسپرماتوژنز کامل، تعداد زیادی سراسپرم که در حاشیه لومن گرد و منظم قرار دارند.

۹: تعداد زیادی اسپرم وجود دارد ولی لومن گرد و منظم دیده نمی‌شود.

۸: تعداد اسپرم خیلی کم است.

۷: اسپرم دیده نمی‌شود ولی تعداد زیادی اسپرماتید گرد وجود دارد.

٦: تعداد کمی اسپرماتید گرد دیده می‌شود.

۵: هیچ اسپرم و اسپرماتید گردی دیده نشده. ولی تعداد زیادی اسپرماتوسیت اولیه دیده می‌شود.

٤: تعداد خیلی اندکی اسپرماتوسیت اولیه دیده می‌شود.

۳: هیچ اسپرماتوسیت اولیه دیده نشده، تنها اسپرماتوگونی دیده‌می‌شود.

۲: هیچ سلول زایا وجود ندارد، تنها سلول سرتولی دیده‌می‌شود.

۱: نه سلول زایا و نه سلول سرتولی دیده می‌شود و لوله‌ها آتروفیه هستند.

ارزیابی تعداد سلول‌های زایای بیضه: در ارزیابی تعداد شمارش سلولی انجام شد. شمارش سلول‌ها براساس مورفولوژی آنها بود. برای شمارش در هر حیوان مقطع عرضی بیست لوله سمی نیفروس در $1mm^2$ شمرده شد که به این منظور لنز مدرج گذاشته شده بر میکروسکوپ بکار رفت. اسپرماتوژنز در موش صحرایی براساس مدل لبلوند و کلرمونت ١٤مرحله دارد که هر مرحله جمعیت ویژه سلولی دارد(۲۱). ما در این مطالعه از اسپرماتوژنز در مرحله ۸ استفاده کردیم که دارای سلول‌های اسپرماتوگونیA، پره‌لپتوتن، اسپرماتوسیت اولیه پاکی‌تن، اسپرماتید گرد یا نسل ۸ و اسپرماتیدهای دراز یا نسل۱۹هستند همه شمارش‌ها با بزرگنمائی ×٤۰۰ انجام شد.

مورفومتری متغییرهای لوله سمی نیفروس: مورفومتری نیز با لنزی مدرج، گذاشته شده بر گرید چشمی میکروسکوپ انجام شد. پارامترهای اندازه‌گیری شامل قطر مجرا و لوله سمی نیفروس و ضخامت اپی‌تلیوم زایگر بود. در هر حیوان ۲۰ لوله سمی نیفروس در مقطع عرضی در گام ۸ اسپرماتوژنز و در $1mm^2$ارزیابی شد. در اندازه‌گیری متغییرهای گوناگون به‌ترتیب زیر عمل شد: ابتدا قطر کوچک d1 و سپس، قطر بزرگ d2 محاسبه شد. سپس، میانگین آنها D به عنوان قطر پارامتر موردنظر ارزیابی و همه اندازه‌گیری‌ها براساس میکرون

محاسبه شد.

ارزیابی هورمون‌های جنسی: نمونه‌های خون، به مدت نیم ساعت در دمای اتاق نگهداری، سپس، در ۳۰۰۰ rpm به‌مدت ۱۰ دقیقه سانتریفوژ شد. به‌دنبال جدا شدن سرم از سلول‌های خونی، نمونه سرم در ۲۰- درجه‌ی سانتی‌گراد نگهداری و برای ارزیابی هورمون‌های جنسی (FSH، LH و تستوسترون) از رادیوایمونومتری (Serotec) استفاده شد.

آنالیز آماری: همه داده‌های کمی ابتدا به روش ناپارامتری کولموگراف- اسمیرنوف برای نرمال بودن داده‌ها ارزیابی و پس از آن از روش آنالیز واریانس یک طرفه استفاده شد. در صورت معنی‌داری یا $p<۰/۰۵$، داده‌ها روش توکی مورد ارزیابی قرار گرفت و بدین‌ترتیب معنی‌داری بین گروه‌ها نیز مشخص شد. داده‌های کیفی نیز به روش مورفولوژی مقایسه شدند. تجزیه و تحلیل آماری نیز با برنامه spss ویرایش ۱۷ صورت گرفت.

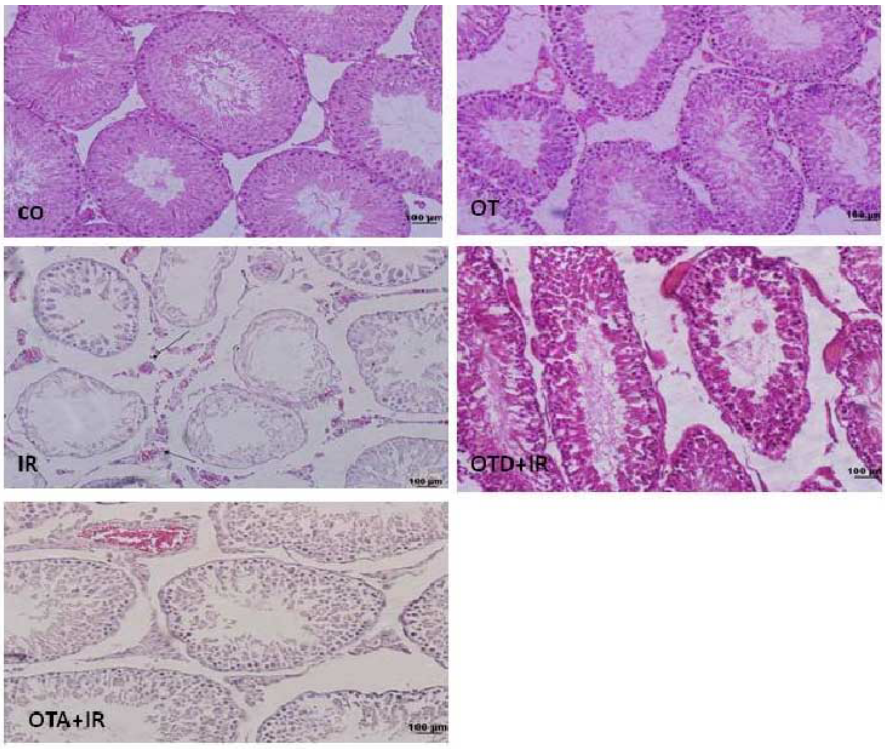

شکل ۱: میکرو گراف نوری: مقطع عرضی از لوله‌های سمی نیفروس موش صحرایی. گروه کنترل(CO): لومن‌ها کاملا منظم، اسپرماتوژنز فعال. ضخامت اپی‌تلیوم ژرمینال در حد طبیعی و بافت همبند بدون احتقان و ادم. گروه اکسی‌توسین(OT). لومن‌ها کاملا منظم، اسپرماتوژنز فعال. ضخامت اپی‌تلیوم ژرمینال در حد طبیعی و بافت همبند بدون احتقان و ادم و از نظر مورفولوژی تفاوتی با گروه کنترل ندارد.گروه ایسکمی-پرفیوژن مجدد(IR): ضخامت اپی‌تلیوم ژرمینال به‌طور محسوسی کاهش یافته‌است. احتقان عروق خونی در داخل بافت بینابینی دیده می‌شود(پیکانها به ادم و احتقان اشاره می‌کنند).گروه اکسی‌توسین حین القای ایسکمی(OTD+IR): ادم و احتقان به‌طور محسوسی کاهش و ضخامت اپی‌تلیوم ژرمینال و همچنین تعداد سلول‌های زایا به‌طور محسوسی افزایش یافته است. گروه اکسی‌توسین بعد از القای پرفیوژن مجدد(OTA+IR): کاهش ادم واحتقان، افزایش ضخامت اپی‌تلیوم ژرمینال در تصویر کاملا مشهود است. رنگ‌آمیزی H&E بزرگنمایی۲۰۰x.

نتایج

بر اساس مشاهده بیضه گروه کنترل با میکروسکوپ نوری اسپرماتوژنز در لوله‌ها فعال بود. تمام رده‌های سلولی شامل سلول‌های اسپرماتوگونی، اسپرماتوسیت اولیه و ثانویه، اسپرماتیدهای گرد، اسپرماتیدهای دراز اسپرماتوزآ و همچنین، سلول‌های سرتولی دیده شدند. محدوده بیشتر لومن‌ها که در فاز ۸ اسپرماتوژنز بودند، حاشیه منظم و تعداد کمابیش زیادی اسپرماتوزویید داشتند. در بافت بینابینی، بافت همبند سست حاوی رگ‌های خونی و سلول‌های همبند به انضمام سلول‌های لیدیگ مشاهده می‌شد. سلول‌های لیدیگ به صورت گروهی و توده‌ای اسیدوفیل دیده می‌شدند. درحالی که در گروه زیر ایسکمی- ری پرفیوژن در اپی‌تلیوم ژرمینال سلول‌های زایای

دژنره یا در حال دژنره مشاهده می‌شد و در برخی لوله‌ها، سلول‌های زایا از غشای پایه جدا شده بودند. در بافت بینابینی ادم و احتقان عروق خونی به چشم می‌خورد هرچند که اثری از سلول‌های التهابی مانند نوتروفیل‌ها دیده نمی‌شد. تعداد سلول‌ها و همچنین قطر متغییرهای لوله سمی نیفروس در این گروه به‌طور چشمگیر کاهش داشت. گروه تحت درمان با اکسی‌توسین نیز از نظر مورفولوژی تفاوتی با گروه کنترل نداشت و در این گروه نیز اسپرماتوژنز در لوله‌ها به‌طور فعال مشاهده می‌شد. لوله‌های سمی نیفردر گروه‌های زیر درمان ترکیبی با اکسی‌توسین و ایسکمی-پرفیوژن مجدد(در هر دو گروه ٤و٥)، در مقایسه با گروه زیر ایسکمی-پرفیوژن مجدد از نظر مورفولوژی شرایط طبیعی‌تری داشتند. ضخامت اپی‌تلیوم ژرمینال به نظر افزایش یافته بود و ادم بافت بینابینی و احتقان عروق خونی کمتر شده بود. سازماندهی سلول‌های زایا در گروه‌های ٤ و ٥ در مقایسه با گروه زیر ایسکمی منظم‌تر بود(شکل۱).

جدول۱. تاثیر اکسی‌توسین بر تعداد سلول‌های زایای بیضه موش صحرائی بالغ زیر ایسکمی- پرفیوژن مجدد

گروه	اسپرماتوگونی	اسپرماتوسیت اولیه پره لپتوتن	اسپرماتوسیت اولیه پاکی تن	اسپرماتید گرد	اسپرماتید دراز
کنترل	۱/۶۶±۰/۲۷	۹/۳±۱/۵۹	۱۱/۶۹±۱/۵۰	۳۸/۶۲±۳/۰۸	۲۶/۴۳±۴/۴۰
IR	۱/۶۰±۰/۵۴	۸/۳۸±۱/۹۵	۷/۴۶±۱/۷۸ a*	۳۱/۱۶±۳/۳۱	۲۰/۶۹±۱۱/۹۷
OT	۱/۵۴±۰/۳۷	۸/۵۵±۲/۴۸	۹/۸۲±۱/۱۳	۳۵/۲۶±۳/۳۱	۲۱/۴۱±۸۱۲
OTA	۱/۵۵±۰/۴۴	۸/۷۲±۲/۱۸	۷/۱۸±۱/۵۴	۳۵/۰۶±۳/۰۰	۲۱/۲۰±۸/۶۳
OTD	۱/۴۱±۰/۲۶	۹/۰۷±۳/۰۸	۱۰/۵۲±۲/۹۹*b	۳۷/۶۴±۴/۹	۳۰/۴۱±۱۷/۷۴

کلیه داده‌ها به‌صورت میانگین± انحراف معیار بیان شده‌اند. a: مقادیر معنی‌دار در مقایسه با کنترل(P<۰/۰۰۱) :b مقادیر معنی‌دار در مقایسه با IR(P<۰/۰۵).
IR: ایسکمی-پرفیوژن مجدد. OT: اکسی‌توسین.OTA: اکسی‌توسین بلافاصله بعد از القای پرفیوژن مجدد.OTD: اکسی‌توسین در حین القای ایسکمی.

نتایج شمارش سلول‌های زایا نیز نشان داد که تعداد سلول‌های اسپرماتوگونی، اسپرماتوسیت اولیه پره لپتوتن، اسپرماتیدهای گرد و اسپرماتید دراز در گروه‌ها تفاوت معنی‌دار ندارند؛ هرچند تعداد سلول‌های اسپرماتوسیت اولیه پاکی تن در گروه‌های زیر ایسکمی - پرفیوژن مجدد در مقایسه با کنترل به طور معنی‌دار کاهش یافته بود. ۱/۵۰±۱۱/۶۹vs۱/۷۸ ±۷/٤٦، (P<۰/۰۰۱). تجویز اکسی‌توسین حین القای ایسکمی-پرفیوژن مجدد در گروه ۵ به‌طور معنی‌دار باعث افزایش تعداد سلول‌های پاکی تن در مقایسه با گروه ایسکمی- پرفیوژن مجدد شده‌بود ۲/۹۹±۱۰/۵۲vs ۱/۷۸±۷/٤٦،(P<۰/۰۵). تجویز اکسی‌توسین به تنهایی یا پس از القای ایسکمی-پرفیوژن مجدد نتواست تغییری در تعداد سلول‌های نامبرده در مقایسه با گروه ایسکمی-پرفیوژن مجدد ایجاد کند(جدول۱). نتایج نمره جانسون نیز تاییدکننده یافته‌های کمی شمارش سلول‌های زایا بود؛ به این ترتیب که در گروه‌های زیر ایسکمی-پرفیوژن مجدد بلوغ اسپرماتوژنز در مقایسه با گروه کنترل به طور معنی‌دار کاهش یافته‌بود ۰/۰۸±۹/۰٦vs۰/۱۱± ۷/۹٤، (P<۰/۰۱). تجویز اکسی‌توسین به تنهایی اثری بر بلوغ اسپرماتوژنز نداشت هرچند که تجویز اکسی‌توسین حین القای ایسکمی- پرفیوژن مجدد به‌طور معنی‌دار بلوغ اسپرماتوژنز را در مقایسه با گروه ایسکمی- پرفیوژن مجدد افزایش داده‌بود ۰/۱۱ ±۷/۹٤vs ۰/٦۵±۹/۵۵،(P<۰/۰۳). تجویز اکسی توسین پس از القای ایسکمی- پرفیوژن مجدد تاثیری بر افزایش نمره جانسون در مقایسه با گروه زیر ایسکمی- پرفیوژن مجدد نداشت(جدول۲).

در مطالعه مورفومتری، برخی متغییرهای لوله سمی نیفروس شامل ضخامت اپی‌تلیوم ژرمینال و قطر لوله سمی نیفروس در گروه‌های زیر ایسکمی-پرفیوژن مجدد در مقایسه با گروه کنترل به‌طور معنی‌دار کاهش نشان داد(P<۰/۰۱). درحالی که قطر مجرا در مقایسه با کنترل به‌طور معنی‌دار افزایش داشت (P<۰/۰۱). قطر لوله‌های سمی نیفروس در هیچ یک از گروه‌ها به جز گروه زیر ایسکمی- پرفیوژن مجدد تغییر معنی‌داری نکرد. تجویز اکسی‌توسین حین ایسکمی- پرفیوژن مجدد ضخامت اپی‌تلیوم ژرمینال را در مقایسه با گروه ایسکمی-پرفیوژن مجدد به‌صورت معنی‌دار افزایش داد (P <۰/۰۳). افزون برآن تجویز اکسی‌توسین پس از القای

ایسکمی-پرفیوژن مجدد نتوانست باعث تغییر معنی‌دار در مقایسه با گروه دوم شود(جدول۳).

جدول۲. تاثیر ایسکمی-پرفیوژن مجدد و اکسی‌توسین بر متغییرهای مورفومتری و نمره جانسون لوله‌های سمی نیفروس بیضه موش صحرایی بالغ

گروه‌ها	قطر مجرا(μ)	ضخامت اپی‌تلیوم ژرمینال(μ)	قطر لوله سمینیفروس(μ)	نمره جانسون
کنترل	۸۲/۶±/۰۸	۱۵۹/۱±۳۵/۳۳b *	۳۰۵/۵۵±۳۰/۵۵b *	۹/۰۶±۱/۰۸b *
IRL	۱۲۳/۸±۲۵/۸ a *	۷۴/۸۵±۵/۹۵a *	۲۳۷/۹۵±۳۵/۰۰a *	۷/۹۴±۰/۱۱a *
OT	۱۴۵/۲۰±۲۵/۴۱a *	۱۰۸/۶±۳/۵۵	۲۹۹/۷۵±۲۰/۶۸	۹/۱۴±۰/۲۶b *
OTA	۱۵۴/۵۵±/۰۵۴a *	۱۳۵/۹±۵۰/۴۳	۲۹۳/۱۵±۴۰/۵۸	۸/۵۴±۰/۳۹
OTD	۱۳۳/۶±۲۰/۲۴ a *	۱۳۹/۴۵±۳۰/۱۸b *	۲۸۸/۲۰±۵۰/۹۹	۹/۵۵±۰/۶۵b *

کلیه داده‌ها بصورت میانگین± انحراف معیار بیان شده‌اند. a: مقادیر معنی‌دار در مقایسه با کنترل (P<۰/۰۱). b: مقادیر معنی‌دار در مقایسه با IR(P<۰/۰٤). IR: ایسکمی- پرفیوژن مجدد. OT: اکسی‌توسین.OTA: اکسی‌توسین بلافاصله بعد از القای پرفیوژن مجدد.OTD: اکسی‌توسین در حین القای ایسکمی

جدول ۳ اثر ایسکمی-پرفیوژن مجدد و اکسی‌توسین برپروفایل هورمون‌های جنسی موش صحرایی‌نر بالغ

گروه‌ها	FSH(mIu/ml)	LH(Iu/L)	تستوسترون(ng/ml)
کنترل	۲۳۹/۰۸±۹/۰۵	۳/۶۶±۰/۲۹	۳/۲۶±۰/۱۹
IR	۲۳۰/۴۲±۷/۵۵	۳/۳۲±۰/۵۲	۲/۵۴±۰/۷۹
OT	۲۳۶/۹۳±۷/۵۳	۳/۴۵±۰/۴۵	۳/۰۹±۰/۲۲
OTA	۳۲۱/۴۵±۴/۱۰	۳/۴۹±۰/۵۸	۲/۹۴±۰/۷۸
OTD	۲۱۹/۱۴±۱۸/۷۸	۲/۷۹±۰/۶۸	۲/۵۳±۰/۴۱

کلیه داده‌ها به‌صورت میانگین± انحراف معیار بیان شده‌اند. IR: ایسکمی_پرفیوژن مجدد. OT: اکسی‌توسین.OTA: اکسی‌توسین بلافاصله بعد از القای پرفیوژن مجدد.OTD: اکسی توسین در حین القای ایسکمی

در مورد تغییر پروفایل‌های آندروژنی دیده شد که میزان هورمون‌های تستوسترون، FSH و LH در گروه کنترل به ترتیب ۲۳۹±۹/۰۵ mIu/ml؛ ۳/٦٦±۰/۲۹Iu/L و ۳ /۲٦±۰/۱۹ ng/ml بود. این مقادیر در گروه تحت درمان با اکسی‌توسین نیز ۲۳٦/۹۳±۷/۵۳؛ ۳/٤٥±۰/ ٤٥ و۳/۰۹±۰/۲۲ بود که از نظر آماری در مقایسه با گروه کنترل معنی‌دار نبود. هورمون‌های نامبرده در دیگر گروه‌ها یعنی زیر ایسکمی- پرفیوژن مجدد و ترکیب اکسی توسین+ ایسکمی پرفیوژن مجدد در حین و بی‌درنگ پس از القای ایسکمی نیز از نظر آماری در مقایسه با کنترل یا گروه زیر ایسکمی- پرفیوژن مجدد تفاوت معنی‌دار نشان نداد(جدول ۳).

بحث و نتیجه‌گیری

نتیجه این پژوهش نشان داد که آسیب ایسکمی و به دنبال آن برقراری جریان خون به مدت ۲ ساعت باعث کاهش کیفیت اسپرماتوژنز میشود، اما این کاهش کیفیت تاثیری بر محور هیپوتالاموس- هیوفیز- گناد ندارد. در حالی که تجویز μg/kg ۰/۰۳ اکسی‌توسین بی‌درنگ پس از ایسکمی- پرفیوژن مجدد باعث بهبود کیفیت اسپرماتوژنز بدون تاثیر بر هورمون‌های جنسی شد. آسیب ایسکمی- پرفیوژن مجدد با مکانیسم‌های مختلفی مانند افزایش ROS، تولید و آزاد کردن عوامل التهابی و همچنین آزاد شدن آبشاری آنزیم‌های پیش برنده آپوپتوز مثل کاسپازها به دنبال کاهش جریان خون (٦و۹) باعث آسیب‌بافتی می‌شود. پژوهش‌های پیشین نشان داده‌اند که میزان شدت آسیب بافت زیر ایسکمی با مدت و درجه پیچش ارتباط مستقیم دارد(۲۲). به‌طوری که لویی و همکاران نشان دادند که ٤٥ دقیقه ایسکمی تنها آسیب متوسطی بوجود می‌آورد(۲۳).کروسر و همکاران در مطالعه‌ای که ایسکمی را به مدت ۱ ساعت و پرفیوژن مجدد را به مدت۲٤ ساعت القا کردند، دریافتند که این مدت ایسکمی و پرفیوژن مجدد باعث آسیب بافت بیضه می‌شود(۲٤). فیلهو و همکاران نیز در مطالعه‌ای در سال ۲۰۱۲ ، نشان دادند که ایسکمی و پرفیوژن

مجدد به مدت ۱ساعت نتیجه‌ای مشابه پژوهش‌های قبلی بوجود می‌آورد(۳۱). مطالعه ما نیز موازی با مطالعات قبلی نشان داد که ایسکمی به مدت ۲ساعت و به دنبال آن پرفیوژن مجدد به مدت ۱ساعت باعث کاهش نمره جانسون، افزایش ادم بافتی و کاهش ضخامت اپی‌تلیوم ژرمینال می‌شود. اسپرماتوژنز روند بسیار دقیق و منظمی است که توسط گنادوتروپین‌ها و آندروژن‌ها به‌ویژه تستوسترون تنظیم می‌شود. در مورد تغییر سطوح پروفایل‌های آندروژنی گزارش‌های متناقضی وجود دارد به‌طوری که مارکو و همکاران در مطالعه‌ای انسانی، بین سال‌های ۱۹۸۹تا۲۰۰۲، بر ٦٤ بیمار که در مراحل مختلف درمان پس از پیچش مانند درمان کامل، برداشتن بیضه و بازکردن پیچش قرار داشتند با متوسط زمان ایسکمی ۷ ساعت مشاهده کردند میزان پروفایل آندروژن در محدوده طبیعی قرار دارند(۲۵). در مطالعه دیگری در سال ۲۰۱۰ بر ۲۰ بیمار، پنج سال پس از ایسکمی نیز تغییری در پروفایل‌های آندروژنی دیده نشد(۲٦). همچنین، یانگ و همکاران درسال ۲۰۱۱ در مطالعه‌ای گذشته نگر بر ۱۱۸ بیمار،۲۰ سال پس از پیچش بیضه و درمان‌های مختلف، مشاهده کردند که پروفایل‌های آندروژنی در محدوده نرمال قرار دارند(۲۷). این درحالی است که ویسر و همکارش در مطالعه‌ای مروری بر عملکرد بیضه پس از پیچش طناب اسپرماتیک در سال ۲۰۰۳ به این نکته اشاره کردند که عملکرد هورمونی بیضه پس از پیچش خیلی خوب حفظ شده مگر در پیچش‌های بیشتر از ۸ ساعت یا آتروفی بیضه که منجر به افزایش میزان FSH وLH شده‌است(۲۸). اما ترنر و همکاران در مطالعه ای در سال ۲۰۰۵ نشان دادند که مدت کم پیچش یا درجه کمی از پیچش بیضه هم می‌تواند منجر به کاهش معنی دار تولید آندروژن های بیضه در درازمدت شود. این تاثیر با درجه پرفیوژن مجدد بی‌درنگ پس از ترمیم پیچش مرتبط بود(۲۷). در این مطالعه نیز با این‌که کاهش کیفیت اسپرماتوژنز دیده شد ولی تاثیری بر محور هیپوتالاموس- هیوفیز- گناد نداشت به‌طوری که در گروه ایسکمی-پرفیوژن مجدد میزان تستوسترون کاهش پیدا کرد ولی معنی‌دار نبود که این کاهش کیفیت اسپرماتوژنز با توجه به تغییرنیافتن پروفایل های آندروژنی چه‌بسا ناشی ازکاهش جریان خون، به دنبال آن افزایش رادیکال‌های آزاد و همین‌طور آزاد شدن آبشاری از آنزیم‌های پیش برنده آپوپتوز مثل کاسپازها، Bax وBcl۲ باشد(۲۹). هورمون اکسی‌توسین که پیش‌تر به عنوان هورمونی موثر در رفتارهای جنسی شناخته می‌شد به‌تازگی به‌عنوان یکی از عوامل ضدالتهاب و آنتی‌اکسیدان در پژوهش‌های زیادی استفاده می‌شود(۲۵و۳۰). مشابه مطالعه فعلی ما، تاگتپ و همکاران در سال ۲۰۰۷ اثر محافظتی اکسی‌توسین را بر کلیه‌ی زیر ایسکمی-پرفیوژن مجدد مشاهده کردند(۲۵). ارکانلی و همکاران اثر اکسی‌توسین خارجی را بر ماهیچه اسکلتی زیر ایسکمی- پرفیوژن مجدد بررسی و گزارش کردند که دریافت اکسی‌توسین پیش و در طی ایسکمی با اثر آنتی‌آپوپتوتیک اثر محافظتی دارد(۱۷). در مطالعه دیگری توسط همان پژوهشگر در سال۲۰۱۳ بر ایسکمی-پرفیوژن مجدد مثانه نیز اثر محافظتی اکسی‌توسین بر ایسکمی- پرفیوژن مجدد دیده شد(۱۸). علیزاده و همکاران طی مطالعات متعددی به بررسی اثر اکسی‌توسین در فرایند ایسکمی – پرفیوژن مجدد پرداختند و در همه آنها به اتفاق، اثر آنتی‌آکسیدان (۱۵)، ضدالتهاب (۳۰) و آنتی آپوپتوتیک (۲٦) آن را گزارش کردند. در پژوهش ما در گروه زیر ایسکمی تعداد سلول‌ها کاهش یافت که با یافته‌های مورفومتری و جدول جانسون مطابقت داشت. لازم به ذکر است تجویز اکسی‌توسین چه در گروه ٤ که در حین القای ایسکمی و چه در گروه ۵ که بی‌درنگ پس ازالقای پرفیوژن مجدد تجویز شد لوله‌های سمی نیفروس در مقایسه با گروه دوم بهتر حفظ شدند. هر چند که این آثار در گروه ۵ در مقایسه با گروه ٤ بیشتر و روشن‌تر دیده شد. شاید این تغییر را بتوان اینگونه توجیه کرد که خود پرفیوژن مجدد که با برقراری جریان خون و اکسیژن همراه است، شرایط را برای سلول‌های التهابی بهتر کرده، باعث آسیب بیشتر بافت می‌شود(۳۱). نظر به این که هورمون اکسی‌توسین به نوعی ماده آنتی‌استرس نیز محسوب می‌شود لذا تجویز آن هنگامی که سلول هنوز وارد مرحله نهائی استرس نشده می‌تواند بهتر و مؤثرتر عمل کند(۱٦و ۲۹).

به‌طور چکیده نتایج این پژوهش نشان می‌دهد که تجویز کوتاه‌مدت اکسی‌توسین اگزوژن به میزان ۰/۰۳μg/kg در حین

ایسکمی یا پس از القای پرفیوژن مجدد باعث محافظت لوله‌های سمی نیفروس بافت بیضه بدون تاثیر بر محور هیپوتالاموس- هیوفیز- گناد می‌شود. شاید بتوان در آینده با آزمودن بیشتر در سایر گونه‌های حیوانی و اطمینان از غیرزیانبار بودن برای به بافت‌های انسانی از اکسی‌توسین به عنوان عاملی کمکی کاهش عوارض ناشی پیچش بیضه استفاده کرد و چه بسا با کمک این عامل تا حدی از بروز نازائی مردانه مرتبط با پیچش بیضه کاست.

این مقاله با استفاده از داده‌های یک پایان‌نامه در دانشگاه علوم پزشکی گیلان به نگارش درآمده‌است.

نویسندگان اعلام می‌دارند که هیچ‌گونه تضاد منافعی ندارند.

منابع

1. Wei S, Yan Z, J Z. Curcumin Attenuates Ischemia–Reperfusion Injury in Rat Testis. Fertil Steril 2009;91(1):271-7.
2. Wei S, Yan Z, J Z. Psoralea Corylifolia Protects Against Testicular Torsion/Detorsion-Induced Ischemia/Reperfusion Injury. Journal of Ethnopharmacology 2011;137:568-74.
3. Wei S, Yan Z, J Z. Protective Effect of Rutin on Testicular Ischemia-Reperfusion Injury. Journal of Pediatric Surgery 2011;46:1419_24.
4. Pedrosa RC, De Bem,A, Locatell C, Curi-Pedrosa R, Geremias R, Filho D. Time Dependent Oxidative Stress Caused by Benznidazole. Redox Rep 2001;6:265-70.
5. Cutrin JC. BA, Zingaro B, Corvetti G, Poli G. In Situ Determination by Surface Chemiluminescence of Temporal Relationships Between Evolving Warm Ischemia- reperfusion Injury in Rat Liver and Phagocyte Activation and Recruitment. Hepatology 2000;31:622-31.
6. Tugtepe H, Sener G, Biyikli KN, Yuksel M, Cetinel S, Gedik N, et al. The Protective Effect Of Oxytocin On Renal Ischemia/Reperfusion Injury In Rats. Regulatory Peptides 2007;140:101-8.
7. Alizadeh AM, Faghihi M, Sadeghipouri HR, Mohamadghasemi F, Khori V. Role Of Endogenous Oxytocin In Cardiac Ischemic Preconditioning. Regulatory Peptides 2011;167:86-90.
8. Houshmand F. FM, Zahediasl S. The Role of Oxytocin on Cardiac Ischemia-Reperfusion-Induced Oxidative Stress in Rats. Iranian Journal of Endocrinology and Metabolism 2011;12(6):633-40.[Text in Persian].
9. Yamato M, Egashira T, H U. Application of In Vivo ESR Spectroscopy to Measurement of Cerebrovascular ROS Generation in Stroke. Biol Med 2003;35:1619-31.
10.Akgur FM, Kilinc K, Aktug T, Olguner M. The Effect of Allopurinol Pretreatment Before Distorting Testicular Torsion. J Urol 1994;151:1715-27.
11. Uvnas-Moberg K. Anti Stress Pattern Induced by Oxytocin. News Physiol Sci 1998;13:22-5.
12. Assinder SJ, Carey M, Parkinson T, Nicholson HD. Oxytocin and Vasopressin Expression in the Ovine Testis and Epididymis:Changes with the Onset of Spermatogenesis. Biol Reprod 2000;63(2):448-56.
13. Gonzalez F, Cutrin BS, Boveris J. Time Course and Mechanism of Oxidative Stress and Tissue Damage in Rat Liver Subjected to In Vivo Ischemia–Reperfusion. J Clin Invest 1993;91:456-64
14. Byrne MM, Rolf C, Depenbusch M, Cooper TG, Nieschlag E. Lack of Effect of a Single i.v. Dose of Oxytocin on Sperm Output in Severely Ligozoospermicmen. HumReprod 2003;18(10):2098-102.
15. Assinder SJ, Rezvani A, Nicholson HD. Oxytocin Promotes Spermiation and Sperm Transfer in the Mouse. Int J Androl 2002;26(1):19-27.
16. Faghihi M, Alizade AM, Khori V, Latifpour M, Khodayari S. The Role of Nitric Oxide, Reactive Oxygen Species, and Protein Kinase C in Oxytocin-Induced Cardioprotection In Ischemic Rat Heart. Peptides 2012;37:314-19.
17. Erkanli SG, Erkanli K, Aydin U, Arbak S, Ercan F, Tuncdemir M, et al. Oxytocin Ameliorates Skeletal Muscle after Ischemia-Reperfusion Injury. Surg Res 2011;162:122-31.
18. Erkanli SG, Erkanli K, Aydin U, Arbak S, Ercan F, Tuncdemir M, et al. The Protective Effect of Oxytocin on Ischemia-Reperfusion Injury in Rat Urinary Bladder. Peptides 2013;40:82-8.
19. Imani H, Syiadat SF, Parivar K, Eftekhari Yazdi P, Rzazadeh Valojerdi M, A S. Autologus Transplantation of Intact Mouse Ovaries in Gluteus Superficialis Muscle. Yakhteh Medical Journal 2009;10(2):184-89.
20.Johnsen SG. Testicular Biopsy Score Count: a Method for Registration of Spermatogenesis in Human Testis. Hormone 1970;1(1):2-25.
21. Hess RA. Quantitative and Qualitative Characteristics of the Stages and Transitions in the Cycle of the Rat Seminiferous Epithelium: Light Microscopic Observations of Perfusion-Fixed and Plastic-Embedded Testes. BIOL OF REPROD 1990;43:525-42.
22. Filho AU, Lnouye CM, Pontes JC, SilvaI VAC, Rodrigues S, Marques CH. Propofol Effects on the Morphology of Rat Testes Subjected to Ttesticular Ischemia_Reperfusion. Acta Ciroe Rgica Brasileira 2012;27(2):172-8.
23. Lui RC LM, Herbold DR, Johnson FE. Tolerance of Rat Testis to Graded Periods of Total Circulatory Isolation. JSurgOncol. 1988;39(246-69).
24. Kurcer Z, Ozbakis-Dengiz G, Baba F, Nur banogul Z. The Effects of Statins on Testicular Ischemia Reperfusion-Induced Histopathologic Injury. Ulusal Farmakoloji Kongresi. 2012;21:19-21.

25. Aarp MA, Vicentini FC, Cocuzza M, Hallak J, Athayde K, Lucon MA, et al. Late Hormonal Levels, Semen Parameters, and Presence of Antisperm Antibodies in Atients Treated for Testicular Torsion. J of Andrology. 2007;28(4):528-32.
26. Carmelo R, Pietro I, Teresa A, Pietro A, Mariella V, Silvio M, et al. Late hormonal Function After Testicular Torsion.J of Pediatric Surgery. 2010;45:411-13.
27. Yang C, Song B, Tan J, X L, G W. Testicular Torsion in Children:A20-Year Retrospective Study in a Single Institution. The Scientific World J. 2011;11:362-68.
28. Visser AJ, Heyns CF. Testicular Function after Torsion of the Spermatic Cord. B J U International. 2003;92:200-03.
29. Al-Maghrebi M, Kehinde EO, Anim JT. Long Term Testicular Ischemia–Reperfusion Injury-Induced Apoptosis: Involvement of Survivin Down-Regulation. Biochemand Biophysic Research Communications 2010;395:342-47.
30. Alizade AM, Faghihi M, Sadeghipouri HR, Mohamadghasemi F, Imani A, Houshman F, et al. Oxytocin Protects Rat Heart Against Ischemia–Reperfusion Injury Via Pathway Involving Mitochondrial ATP-Dependent PotassiumChannel. Peptides 2010;31:1341-45.
31. Yildirim A, Akkus M, Ersay AR, Nergiz Y, Baran OP. The Effect of Melatonin on Ductus Epididymis Unilateral testicular torsion in Rats. Sudi Med J 2007;28(288-01).

Protective Effect of Oxytocin on Quantitative and Qualitative Spermatogenesis Parameters in Rat's Testis Under Ischemia-Reperfusion

Ghasemneghad R(MSc)[1]- *Mohammadghasemi F(PhD)[2]- Faghani M(PhD)[2]- Bahadori MH(PhD)[2]

***Corresponding Address:** Cellular &Molecular Research Center, Guilan University Of Medical Sciences, Rasht-Iran

Email: parsahistolab@gmail.com

Received: 17 Feb/2014 Accepted: 20 jul/2014

Abstract

Introduction: Oxytocin is a nonpeptide hormone affecting the level of cell stresses.

Objective: The aim of this study was to investigate protective effect of exogenous oxytocin on quantitative and qualitative spermatogenesis parameters in rat's testis under ischemia-reperfusion.

Materials and Methods: In this experimental study,twenty-eight adult wistar albino rats were randomly divided into five groups: 1: controls 2: Ischemia-Reperfusion (IR) 3: oxytocin (OT) 4: oxytocin during induction of Ischemia (OTD+IR) 5: oxytocin after induction of IR (OTA+IR) Testicular ischemia was achieved by torsion of the left testis 720º clockwise for 2 hours. Two hours after ischemia, torsion was removed and reperfusion was performed. Oxytocin was administered in a dose of 0.03µg/kg intraperitoneally. Oxytocin was administered in groups under treatment. Three hours after surgery left testis was removed and evaluations were made by Jhonson's score, radioimmunoassay (RIA), and histomorphometry for quantitative and qualitative study of spermatogenesis and sex hormones.

Results: Induction of ischemia-reperfusion in group2 induced marked degeneration of germ cells, edema and blood vessels congestion in testis. The height of germinal epithelium and jhonson's score and pachyten spermatocyte numbers were reduced significantly ($p<0.01$). However, serum levels of sex hormones were not affected. OT in both groups of OTA+IR and OTD+IR ameliorated quantitative and qualitative parameters ($p<0.05$).

Conclusion: The present study showed administration of 0.03µg/kg oxitocin has protective effects on both qualitative and quantitative parameters of spermatogenesis in testis under or after occurrence of ischemia. These effects probably are through reduction of cell stresses without any effect on hypothalamic-pituitary-gonadal axis

Conflict of interest: non declared

Key words: Ischemia-Reperfusion Injury/ Oxytocin/ Sex Hormones/ Testis

Journal of Guilan University of Medical Sciences, No: 92, Pages: 53 -62

Please cite this article as: Ghasemneghad R, Mohammadghasemi F, Faghani M, Bahadori MH. Protective Effect of Oxytocin on Quantitative and Qualitative Spermatogenesis Parameters in Rat's Testis Under Ischemia-Reperfusion. J of Guilan University of Med Sci 2014; 23(92):53 -62. [Text in Persian]

1. Student Research Center, Guilan University Of Medical Sciences, Rasht, Iran
2. Cellular &Molecular Research Center, Guilan University Of Medical Sciences, Rasht, Iran